



UNIVERSIDADE FEDERAL DE  
CAMPINA GRANDE

**CENTRO DE SAÚDE E TECNOLOGIA RURAL - CSTR  
CAMPUS DE PATOS - PB  
CURSO DE MEDICINA VETERINÁRIA**

**MONOGRAFIA**

**Estudo das ocorrências de artrites em equinos atendidos no Hospital Veterinário/CSTR/UFCG, Patos - PB, no transcurso 2004 – 2015**

**Ivson Rodrigues Farias**

**2015**



**UNIVERSIDADE FEDERAL DE CAMPINA GRANDE - UFCG  
CENTRO DE SAÚDE E TECNOLOGIA RURAL - CSTR  
CAMPUS DE PATOS - PB  
CURSO DE MEDICINA VETERINÁRIA**

**MONOGRAFIA**

**Estudo das ocorrências de artrites em equinos atendidos no Hospital Veterinário/CSTR/UFCG, Patos - PB, no transcurso 2004 – 2015**

**Ivson Rodrigues Farias  
(Graduando)**

**Prof<sup>ª</sup>. MSc. Sônia Maria de Lima  
(Orientadora)**

**Clínica Médica de Grandes Animais  
(Área de concentração)**

**PATOS - PB  
Dezembro/2015**

## FICHA CATALOGRÁFICA

2015

Rodrigues Farias, Ivson

Estudo das ocorrências de artrites em equinos atendidos no Hospital Veterinário/  
CSTR/UFCG, Patos - PB, no transcurso 2004 – 2015. Ivson Rodrigues Farias.  
Patos - PB: CSTR/UFCG, 2015.

47 f.: il

Inclui bibliografia

Orientadora: Professa MSc. Sônia Maria de Lima.

Monografia (Graduação em Medicina Veterinária) – Centro de Saúde e  
Tecnologia Rural, Universidade Federal de Campina Grande.

1 - Artrites em equinos – Monografia – I Título.

**UNIVERSIDADE FEDERAL DE CAMPINA GRANDE  
CENTRO DE SAÚDE E TECNOLOGIA RURAL  
CAMPUS DE PATOS-PB  
CURSO DE MEDICINA VETERINÁRIA**

**Ivson Rodrigues Farias  
(Graduando)**

**Monografia apresentada a Universidade Federal de Campina Grande como requisito para  
graduação em Medicina Veterinária.**

**APROVADA EM \_\_\_\_/\_\_\_\_/\_\_\_\_**

**MÉDIA: \_\_\_\_\_**

**BANCA EXAMINADORA**

---

**Prof<sup>ª</sup>. MSc. Sônia Maria de Lima  
(Orientadora)**

---

**Nota**

---

**Prof. Dr. Gildenor Xavier Medeiros  
(Examinador)**

---

**Nota**

---

**MV.MSc. HV/UFCG. Josemar Marinho de Medeiros  
(Examinador)**

---

**Nota**

## DEDICATÓRIA

Ao meu avô, **Martins Gomes** – “Ciço” (*In Memoriam*), por me ensinar o valor de ser um homem de verdade; ao meu avô “**Chico Papagaio**” (*In Memoriam*), por me apresentar e ensinar a amar uma criatura tão magnífica, **o cavalo!** As **minhas avós**, pelas orações em minha intenção e, aos **meus pais**, por dedicarem “as suas vidas”, para a realização desse sonho em comum.

## AGRADECIMENTOS

**A Deus**, em primeiro lugar, por conceder a graça do dom da vida e me conceder oportunidades de adquirir conhecimentos;

Aos meus amados pais, **José Ivo e Maria do Socorro**, pela perseverança e ações na batalha árdua que travamos para a realização desse sonho e, “finalmente vencemos juntos”;

A minha irmã, **Isabely** e a minha noiva, **Deyse**, que me ajudou bastante!

Aos **meus tios e tias, primos e primas** e aos demais parentes... Meu obrigado!

**Aos meus amigos**, que estirem ao meu lado nessa longa caminhada;

A minha orientadora, prof<sup>a</sup>.**Sônia Maria de Lima** e aos demais **professores e funcionários da UFCG**, meus agradecimentos!

E finalmente, a todos que fizeram parte desta longa jornada, **os meus mais sinceros agradecimentos e que Deus vos ilumine sempre... Muito obrigado!**

## SUMÁRIO

	<b>Pág.</b>
<b>LISTA DE TABELAS</b> .....	<b>6</b>
<b>LISTA DE FIGURAS</b> .....	<b>7</b>
<b>RESUMO</b> .....	<b>8</b>
<b>ABSTRACT</b> .....	<b>9</b>
<b>1 INTRODUÇÃO</b> .....	<b>10</b>
<b>2 REVISÃO DE LITERATURA</b> .....	<b>11</b>
<b>2.1 Aparelho locomotor</b> .....	<b>11</b>
<b>2.1.1 Aspectos gerais do metabolismo ósseo</b> .....	<b>12</b>
<b>2.1.2 Conformação anatômica óssea</b> .....	<b>12</b>
<b>2.1.3 Aspectos gerais da artrologia</b> .....	<b>13</b>
<b>2.1.4 Aspectos gerais e classificação da maturidade óssea</b> .....	<b>14</b>
<b>2.2 Artrites</b> .....	<b>16</b>
<b>2.2.1 Classificação etiopatogênica das artrites/ Sinais clínicos</b> .....	<b>17</b>
<b>2.2.1.1 Artrite traumática ou serosa</b> .....	<b>17</b>
<b>2.2.1.2 Artrite séptica ou infecciosa</b> .....	<b>18</b>
<b>2.2.1.3 Artrite degenerativa, osteoartrose ou osteoartrite</b> .....	<b>20</b>
<b>2.2.1.4 Osteoperiostite periarticular interfalângica</b> .....	<b>23</b>
<b>2.2.1.5 Osteocondrose/ osteocondrite/ osteocondrite dissecante (OCD)</b> .....	<b>23</b>
<b>2.2.2 Avaliação diagnóstica</b> .....	<b>25</b>
<b>2.2.2.1 Avaliação clínica</b> .....	<b>25</b>
<b>2.2.2.2 Avaliação por imagem</b> .....	<b>27</b>
<b>2.2.3 Protocolo terapêutico</b> .....	<b>29</b>
<b>2.2.3.1 Artrite aguda/ Serosa</b> .....	<b>29</b>
<b>2.2.3.2 Artrite séptica</b> .....	<b>30</b>
<b>2.2.3.3 Artrite degenerativa ou osteoartrite/Osteoperiostite periarticular interfalângica</b> .....	<b>31</b>
<b>2.2.3.4 Osteocondrose e osteocondrite dissecante</b> .....	<b>31</b>
<b>3 MATERIAL E MÉTODOS</b> .....	<b>32</b>
<b>3.1 Determinação da amostragem pesquisada</b> .....	<b>32</b>
<b>3.2 Metodologia da pesquisa</b> .....	<b>32</b>
<b>3.2.1 Procedimento para coleta de dados</b> .....	<b>33</b>

3.3 Análise das verificações.....	33
<b>4 RESULTADOS E DISCUSSÃO.....</b>	<b>33</b>
4.1 Caracterização da casuística.....	34
4.2 Prevalência racial.....	35
4.3 Casuística das ocorrências de artrites.....	36
4.4 Casuística dos sinais clínicos.....	39
4.5 Protocolos terapêuticos adotados no HV/UFMG.....	39
<b>5 CONCLUSÃO.....</b>	<b>43</b>
<b>6 REFERÊNCIAS.....</b>	<b>44</b>



## LISTA DE TABELAS

	<b>Pág.</b>
<b>Tabela 1.</b> Casuística total e percentual por sexo dos equinos acometidos de artrites, registrado no Setor de Clínica Médica de Grandes Animais do Hospital Veterinário (HV) do Centro de Saúde e Tecnologia Rural (CSTR) da Universidade Federal de Campina Grande (UFCG), Patos – PB, no período de janeiro/2004 a dezembro/2015.....	<b>34</b>
<b>Tabela 2.</b> Casuística total e percentual por raça, dos acometimentos de artrites em equinos atendidos no Setor de Clínica Médica de Grandes Animais do Hospital Veterinário (HV) do Centro de Saúde e Tecnologia Rural (CSTR) da Universidade Federal de Campina Grande (UFCG), Patos – PB, no período de janeiro/2004 a dezembro/2015.....	<b>35</b>
<b>Tabela 3.</b> Casuística total e percentual por afecção das ocorrências de artrites em equinos atendidos no Setor de Clínica Médica de Grandes Animais do Hospital Veterinário (HV) do Centro de Saúde e Tecnologia Rural (CSTR) da Universidade Federal de Campina Grande (UFCG), Patos – PB, período de janeiro/2004 a dezembro/2015.....	<b>36</b>
<b>Tabela 4.</b> Demonstrativo da casuística e percentual dos sinais clínicos dos acometimentos de artrite equinos atendidos no Setor de Clínica Médica de Grandes Animais do Hospital Veterinário (HV) do Centro de Saúde e Tecnologia Rural (CSTR) da Universidade Federal de Campina Grande (UFCG), Patos – PB, período de janeiro/2004 a dezembro/2015.....	<b>39</b>

## LISTA DE FIGURAS

		<b>Pág.</b>
<b>Figura 1.</b>	Ilustração esquemática das estruturas ósseas do membro torácico equino (Antímerno direito).....	12
<b>Figura 2.</b>	Ilustração esquemática das estruturas ósseas do membro pélvico equino (Antímerno esquerdo).....	12
<b>Figura 3.</b>	Representação esquemática da conformação anatômica de um osso longo em crescimento: evidencia-se a placa epifisária entre a epífise e a diáfise.....	13
<b>Figura 4.</b>	Imagem radiográfica da linha fisária distal do rádio de potro recém-nascido em fase de maturação na classe <b>tipo C</b> .....	15
<b>Figura 5.</b>	Imagem radiográfica da linha fisária distal do rádio de equino jovem, em maturidade óssea parcial: fase de maturação na classe <b>tipo B</b> .....	15
<b>Figura 6.</b>	Imagem radiográfica da fise distal do rádio de equino adulto normal: fase de maturação na classe <b>classe A</b> .....	15
<b>Figura 7.</b>	Imagem radiográfica de osteoartrite társica em equino de ano e oito meses de idade: <b>(a)</b> proeminência exacerbada de proliferação óssea.....	37
<b>Figura 8.</b>	Imagem radiográfica de osteoartrite társica em equino de oito anos de idade: <b>(a)</b> destaque de proliferação óssea bilateral; <b>(b)</b> fase inicial de redução intra – articular.....	37
<b>Figura 9.</b>	<b>Gráfico 1.</b> Demonstrativo do percentual das ocorrências de artrites correlatas ao sexo, em equinos atendidos no Setor de Clínica Médica de Grandes Animais do Hospital Veterinário (HV) do Centro de Saúde e Tecnologia Rural (CSTR) da Universidade Federal de Campina Grande (UFCG), Patos – PB, período de janeiro/2004 a dezembro/2014.....	35
<b>Figura 10.</b>	<b>Gráfico 2.</b> Percentual quanto as raças ( <b>QM</b> = Quarto de Milha; <b>SRD</b> = Sem Raça Definida; <b>PSI</b> = Puro Sangue Inglês) dos equinos acometidos de artrite, atendidos no Setor de Clínica Médica de Grandes Animais do Hospital Veterinário (HV) do Centro de Saúde e Tecnologia Rural (CSTR) da Universidade Federal de Campina Grande (UFCG), Patos – PB, período de janeiro/2004 a dezembro/2014.....	36
<b>Figura 11.</b>	<b>Gráfico 3.</b> Representação gráfica dos percentuais específicos de artrites diagnosticadas em equinos atendidos no Setor de Clínica Médica de Grandes Animais do Hospital Veterinário (HV) do Centro de Saúde e Tecnologia Rural (CSTR) da Universidade Federal de Campina Grande (UFCG), Patos – PB, no período de janeiro/2004 a dezembro/2014.....	38

## RESUMO

**Rodrigues Farias, Ivson.** Estudo das ocorrências de artrites em equinos atendidos no Hospital Veterinário/CSTR/UFCG, Patos - PB, no transcurso 2004 – 2015. Ivson Rodrigues Farias - Patos - PB: CSTR/UFCG, 2015. Patos - PB, UFCG, 47p. Monografia (Trabalho de Conclusão de Curso em Medicina Veterinária, Clínica Médica de equídeos) - Unidade Acadêmica de Medicina Veterinária, Universidade Federal de Campina Grande.

Trabalho realizado no período de janeiro de 2004 a dezembro de 2015, mediante pesquisa de dados *in loco* e em fichas clínicas arquivadas no Setor de Clínica Médica de Grandes Animais do Hospital Veterinário (HV) do Centro de Saúde e Tecnologia Rural (CSTR) da Universidade Federal de Campina Grande (UFCG), tendo por objetivo avaliar as ocorrências de artrites em equinos, correlatas a fatores regionais e averiguar recursos diagnósticos e terapêuticos efetivos. Foram atendidos **2.513** equinos, dos quais, 72 acometidos de artrites, dentre esses, 53 (**73,6%**) do sexo masculino e 19 (**26,4%**) do feminino, com idade variando de dois a dez anos. Com o percentual de 75% ocorrências em equinos da raça Quarto de Milha e seus mestiços, 20,8% de espécimes Sem Raça Definida e 4,1% em equinos da raça Puro Sangue Inglês, nativos e procedentes de municípios e Estados circunvizinhos. Sendo verificado maior predominância de osteoartrites, perfazendo 43,05% das ocorrências, diagnosticadas em equinos com idade média de sete anos, prevalentes na raça Quarto de Milha. Verificação de 36,11% de artrite séptica, 18,05% de artrite traumática e 2,77% casos de osteocondrose. Concluindo-se que métodos diagnósticos por imagem, em especial, o exame radiográfico e termográfico e, a avaliação do líquido sinovial, são imprescindíveis para elucidações diagnósticas específicas. Sendo satisfatórios os recursos diagnósticos e as terapias adotadas para tratamentos de artrites no Hospital veterinário/UFCG.

**Palavras-chave:** artropatias, artrite, osteoartrite, osteocondrose, equinos.

## ABSTRACT

**Rodrigues Farias, Ivson.** Study of arthritis occurrence in horses treated at the Veterinary Hospital / CSTR / UFCG Patos - PB in the course 2004 - 2014. Ivson Rodrigues Farias - Patos - PB: CSTR / UFCG, 2015. Ducks - PB, UFCG, 47p. Monograph (Work Completion of course in Veterinary Medicine, Medical Clinic of equine) - Academic Unit of Veterinary Medicine, Federal University of Campina Grande.

Study conducted from January 2004 to December 2014, by survey data on site and medical records filed in the Medical Clinics Department of Large Animal Veterinary Hospital (HV) of the Health Center and Rural Technology (CSTR) at the University Federal Campina Grande (UFCG), aiming to assess the occurrence of arthritis in horses, related to regional factors and determine diagnostic tools and effective therapeutic. **2,513** horses were assisted, of which 72 afflicted with arthritis, among these, 53 (**73.6%**) were male and 19 patients (**26.4%**) were female, ranging in age from two to ten years. With the percentage of **75%** occurrence in horses of Quarter Horses and their mestizo, **20.8%** of specimens undefined breed and **4.1%** in the horse race thoroughbred, native and coming from municipalities and surrounding states. It is verified higher prevalence of osteoarthritis, making up **43.05%** of the cases diagnosed in horses with an average age of seven, prevalent in Quarter Horses. Verification **36.11%** of septic arthritis, traumatic arthritis of 18.05% and **2.77%** cases of osteochondrosis. It concluded that diagnostic imaging methods, in particular the thermographic and radiographic examination and evaluation of synovial fluid, are essential for specific diagnostic elucidation. The diagnostic tools being satisfactory and therapies adopted for arthritis treatments at the Veterinary Hospital / UFCG.

**Keywords:** arthropathy, arthritis, osteoarthritis, osteochondrosis, equines.

## 1 INTRODUÇÃO

Na natureza o equino por ser presa de outros animais, por consecutivo evoluiu com uma anatomia especializada em correr para conseguir fugir dos seus predadores. Diante desse potencial, foi domesticado e desde então, se tornando muito importante nas conquistas das civilizações, tanto como meio de transporte, de trabalho, como nos esportes. Por conseguinte, a equinocultura é a prática pecuária que data de épocas mais remotas, sendo amplamente difundida nas mais diversas regiões mundiais, em situações inóspitas tanto nutricionais, como ambientais.

Conforme se sabe, nos últimos anos tem ocorrido um crescimento significativo da equinocultura em regiões semi-árida do Nordeste brasileiro, com finalidade desportiva em vaquejadas, tendo essa exploração relativo destaque sócio-econômico na região. No entanto, essa prática exige muito esforço físico do equino, com possibilidades de desencadear várias patologias locomotoras, que dentre as quais, as artrites podem ser relatadas como consequências de exigências comuns nessas atividades.

Diante dessas evidências é importante que médicos veterinários que prestam assistência médica a equinos atletas, tenham o real conhecimento quanto à conformação anatômica locomotora, correlata às afecções e doenças mais acorrentes. Bem como, quanto aos recursos diagnósticos e terapêuticos mais efetivos e, especialmente, quanto aos aspectos condizentes ao desencadeamento dessas afecções.

Por conseguinte, faz-se necessário identificar as formas clínicas de artrites que mais acometem equinos, sendo considerado nessas circunstâncias, que as ocorrências registradas no Hospital Veterinário (HV) - UFCG constituem-se uma amostragem bastante representativa da casuística ocorrente na região.

Diante do exposto, esse trabalho teve por objetivo, pesquisar as ocorrências de artrites em equinos atendidos no HV – UFCG, correlatas a fatores regionais e averiguar recursos diagnósticos e terapêuticos efetivos, com vistas, a aquisição de conhecimentos mais específicos e a consecutiva melhoria da capacitação profissional e, como contribuição ao estudo das artropatias em equídeos explorados no semiárido nordestino.

## 2 REVISÃO DE LITERATURA

### 2.1 Aparelho locomotor

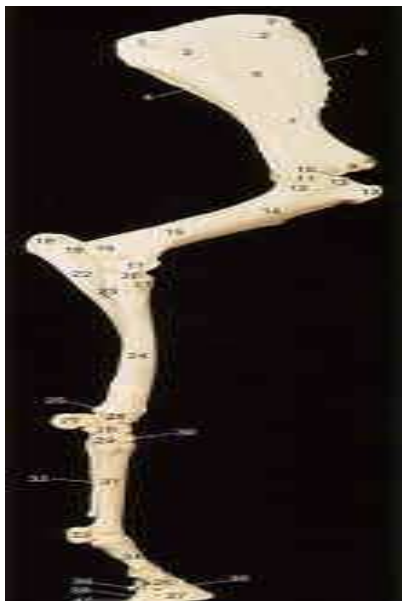O aparelho locomotor é um complexo orgânico, composto pelos sistemas esquelético e muscular, com função de trabalho mecânico que serve para movimentação de segmentos do corpo e do organismo inteiro. Portanto, esse complexo é constituído pelos ossos, os músculos com seus tendões e ligamentos e, as articulações, compreendendo o estudo da osteologia, miologia e da artrologia (DYCE, 1977).

O esqueleto é a estruturação de sustentação dos vertebrados, formado por tecido conjuntivo primário, composto por ossos de formas e diferentes tamanhos e de elevado conteúdo mineral, que proporciona a sua dureza e rigidez. São constituídos de células ímpares, os osteoblastos, osteoclastos e osteócitos, responsáveis pela formação, reabsorção e remodelagem óssea, cujo comportamento metabólico está influenciado por vários hormônios, fatores de crescimento, vitaminas e minerais dietéticos. Assim como, expostos a modificação estrutural em resposta ao estresse e as exigências internas e externas (GETTY, 1986; DUKES, et al., 1993; JUNQUEIRA e CARNEIRO, 1998; CUNNINGHAM, 1999).

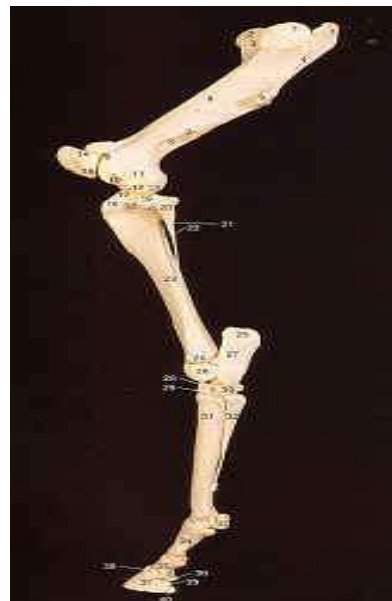Nos equinos a locomoção e a mobilidade são realizadas mediante o perfeito equilíbrio harmônico da perda do estático, interligado por mecanismos complexos em que participam o sistema nervoso, as estruturas ósteo-articulares, tendinosas, ligamentares e, sobretudo, os músculos (CUNNINGHAM, 1999; THOMASSIAM, 2005).

Um equino saudável apóia aproximadamente 28% do seu peso em cada membro torácico (**figura 1**) e 22% em cada membro pélvico (**figura 2**). Em posição quadrupedal, o fluxo sanguíneo digital é relativamente estável, com pequenas alterações quando o equino troca o apoio, que diminui ou aumenta o fluxo sem maiores implicações (SOUZA, 2007).

A execução de atividade física intensa e estressante predispõe os equinos a afecções do aparelho locomotor, uma vez que, as forças mecânicas geradas durante o exercício atuam sobre essas estruturas levando ao desenvolvimento de lesões. Contudo, a intensidade e o local específico dessas forças, dependem da conformação corporal, do tipo de atividade física e das condições de pista, sobre a qual a atividade é desenvolvida. Dessa forma, para realizar seu desempenho em toda plenitude, o equino precisa ter o aparelho locomotor em higidez morfofuncional (ANDRADE, 1986; THOMASSIAM, 2005).



**FIGURA 1.** Ilustração esquemática das estruturas ósseas do membro torácico equino (Antímero direito).  
**Fonte:** Carvalho Ribeiro, 2005.



**FIGURA 2.** Ilustração esquemática das estruturas ósseas do membro pélvico equino (Antímero esquerdo).  
**Fonte:** Carvalho Ribeiro, 2005.

### 2.1.1 Aspectos gerais do metabolismo ósseo

As três funções principais exercidas pelos ossos e pelas células ósseas do esqueleto são: **I)** Contribuir para a **manutenção iônica constante** no organismo, através da regulação homeostática; **II) sustentação e proteção** dos tecidos moles e órgãos, inclusive da medula óssea e do encéfalo; **III) mobilidade e locomoção corporal**, proporcionadas através dos músculos e tendões (DUKES, et al., 1993; CUNNINGHAM, 1999).

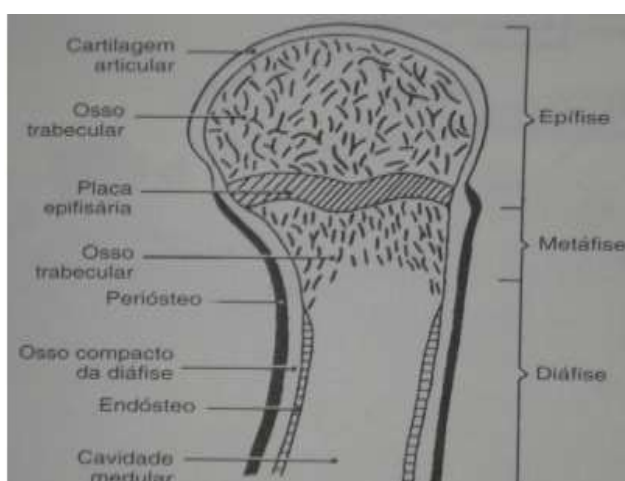
### 2.1.2 Conformação anatômica óssea

A forma e a arquitetura óssea do esqueleto dos vertebrados são determinadas geneticamente e se devem às propriedades sintetizadoras e metabólicas das células ósseas. A formação dos ossos decorre da atividade coordenada dessas células durante o período de crescimento, na manutenção do osso no animal adulto e na modificação óssea em resposta aos estresses internos e externos (DUKES, et al., 1996; REECE, 1996).

O osso é recoberto externamente por uma camada dura de tecido conjuntivo, o *periósteo*, que se fixa ao osso por feixes de fibras colágenas e contém pequenos vasos sanguíneos, exceto nas superfícies articulares, onde é recoberto por cartilagem hialina. A parte do periósteo situada próxima à superfície óssea contém as células matrizes, os osteoblastos que têm o potencial de síntese óssea. A

cavidade medular do osso é recoberta pelo o *endósteo*, que consiste em uma camada delgada de tecido conjuntivo (DUKES, et al., 1993; DYCE, 1997).

A conformação anatômica de um osso longo em crescimento é constituída por três regiões: o corpo do osso, denominado de *diáfise*; as extremidades, de *epífises*; a região intermediária, a *metáfise*. No animal em crescimento, uma região altamente cartilaginosa está localizada entre a epífise e a diáfise, sendo designada de *placa epifisária* ou *aparelho de crescimento* (Figura 3). As epífises são compostas de osso reticular, circundadas por uma delgada camada de osso compacto. A diáfise é constituída por tecido osso cortical compacto, de forma cilíndrica, que circunda a *cavidade medular*, preenchida pela medula óssea (DUKES, et al., 1996; REECE, 1996).



**FIGURA 3.** Representação esquemática da conformação anatômica de um osso longo em crescimento: evidencia-se a placa epifisária entre a epífise e a diáfise.

**Fonte:** Dukes et al., 1996.

### 2.1.3 Aspectos gerais da artrologia

Nas justaposições ósseas articulares, algumas são destinadas a unir firmemente os ossos, enquanto outras permitem movimentos livres. Sendo classificadas em três categorias principais, segundo sua constituição: articulações fibrosas, cartilaginosas e sinoviais (DYCE, 1997).

Articulações fibrosas são estreitas faixas de tecido fibroso que unem as margens dos ossos achatados do crânio, também são conhecidas como suturas ou juntas. As cartilaginosas correspondem às articulações entre as epífises e diáfises dos ossos longos de jovens, na maioria temporária e desaparecem após a interrupção do crescimento (GETTY, 1986; DYCE, 1997).

No entanto, são classificadas basicamente, em dois tipos: **(I) sinartroses ou articulações fibrosas**, que são formadas por segmentos unidos por tecido fibroso ou cartilagem, sendo



essencialmente imóveis; **(II) articulações diartroses ou articulações sinoviais**, são as articulações móveis, que formam os segmentos locomotores (AIELO e MAYS, 2001).

As articulações sinoviais são conformadas pelos ossos que as compõem, pela cartilagem articular (extremidades ósseas revestidas por cartilagem hialina), cápsula articular (constituída internamente pela membrana sinovial, que através de sua permeabilidade origina o líquido sinovial, consistindo num dializado plasmático, que atua como lubrificante para as superfícies articulares e nutre a cartilagem articular), menisco, lábio articular, coxins sinoviais, tendões colaterais e ligamentos intra – articulares e colaterais. Têm por característica um espaço entre os ossos, denominado de espaço intra – articular, revestido e conformado pela membrana sinovial. Essas articulações possuem capacidade de realizar movimentos de translação, rotação, flexão, extensão, adução, abdução e circundação (GETTY, 1986; DYCE, 1997; AIELO e MAYS, 2001; KONIG e LIEBICH, 2011).

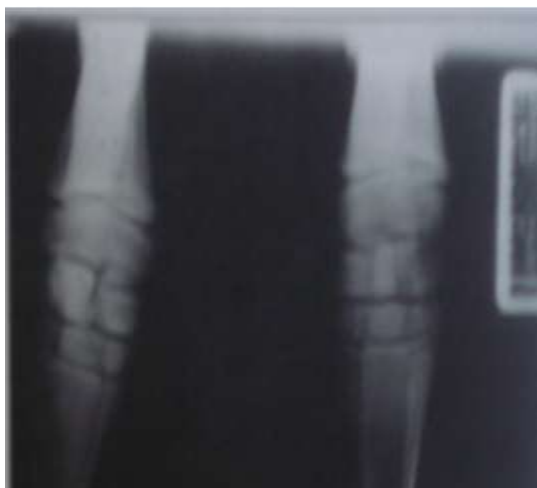O líquido sinovial constitui-se um dializado do plasma, modificado pela produção de ácido hialurônico, glicoproteínas e outras macromoléculas, glicose e alguns eletrólitos em quantidades inversamente proporcionais ao seu peso molecular e, possui a propriedade de nutrir e lubrificar a cartilagem hialina das superfícies articulares (LEME et al., 199; KONIG e LIEBICH, 2011).

Frequentemente as articulações locomotoras são mais afetadas e vários elementos da articulação podem ser envolvidos, como a inflamação da cápsula fibrosa articular (capsulite), da membrana sinovial (sinovite), inflamação dos ligamentos articulares (desmite) e da cavidade articular (incluindo os meniscos); assim como, o líquido sinovial, o osso subcondral e as cartilagens articulares, ou seja, osteocondrites. Enquanto que, as articulações imóveis raramente são acometidas ou envolvidas em acometimentos musculoesqueléticos, exceto em ocorrências traumáticas, tais como as fraturas (DYCE, 1997; AIELO e MAYS, 2001; KONIG e LIEBICH, 2011).

#### **2.1.4 Aspectos gerais e classificação da maturidade óssea**

A resistência e a rigidez dos ossos longos devem-se a dureza e inflexibilidade do osso compacto da *diáfise* e da *epífise* e a disposição em camadas subjacentes das espículas do osso reticular, ou seja, as trabéculas (DUKES, et al., 1993; DYCE, 1997).

A imagem radiográfica da fise distal do rádio de potros pode ser classificada como categoria A, B e C. Na fase de maturação óssea, caracterizada por linhas fisárias enquadradas e completamente imaturas (**Figura 4**), é classificada como do **tipo C**. Portanto, exceto as técnicas de condicionamento físico cardiorespiratório do potro, são contra-indicados os trabalhos de treinamento atlético intenso (THOMASSIAM, 2005).



**FIGURA 4.** Imagem radiográfica da linha fisária distal do rádio de potro recém-nascido em fase de maturação na classe **tipo C**.

**Fonte:** Thomassiam, 2005.

Enquanto que, as fises com evidências fechadas no centro e abertas medialmente e/ou lateralmente, são classificadas na classe **tipo B** (**Figura 5**); nessa fase podem ser iniciados condicionamentos e treinamentos leves controlados (THOMASSIAM, 2005).

Em equinos avaliados e identificados na fase de maturação óssea **tipo A**, constata-se que as linhas fisárias estão totalmente fechadas, com delineamento ósseo distinto e rádioopacidade normal (**Figura 6**). Parâmetros que indicam completa maturidade óssea e, portanto, podem ser trabalhados plenamente.



**FIGURA 5.** Imagem radiográfica da linha fisária distal do rádio de equino jovem, em maturidade óssea parcial: fase de maturação na classe **tipo B**.

**Fonte:** Thomassiam, 2005.

**FIGURA 6.** Imagem radiográfica da fise distal do rádio de equino adulto normal: fase de maturação na classe **classe A**.

**Fonte:** Thomassiam, 2005.

Em equinos jovens, exercícios com aumento súbito na intensidade e na repetição da atividade, desencadeiam estresse no osso em crescimento. A privação de exercícios durante períodos de

confinamento, pode resultar em incapacidade do osso formado e crescimento exagerado no retorno das atividades físicas.

Por consecutivo, se torna muito importante a verificação da maturidade óssea, através de radiografias, principalmente antes da necessidade de se iniciar atividade física em equinos de esporte. Sendo de muita importância, o controle periódico do fechamento fisário, recomendado a cada 45 a 60 dias, com finalidade avaliativa de modificações radiográficas, essencialmente, em potros a partir do 12º ao 14º mês de idade (LEWIS, 2000; THOMASSIAN, 2005).

## **2.2 Artrites**

Artrite é o termo que define basicamente qualquer processo inflamatório que acomete as articulações de maneira geral ou de qualquer componente da mesma, ou seja, inflamação em qualquer componente articular. São mais comumente causadas por traumas diretos ou indiretos, condições sépticas focais e sistêmicas ou secundariamente, por malformações ósseas, apromos irregulares, deficiência nutricional, superalimentação e osteocondrite dissecante (THOMASSIAN, 2005; STASHAK, 2006).

As doenças que afetam as articulações locomotoras podem ser decorrentes de trauma agudo, processo inflamatório crônico, distúrbios do desenvolvimento, infecções bacterianas, ou fúngicas. O trauma agudo pode resultar em luxações, subluxações ou fraturas das articulações. O trauma direto também pode levar à ruptura parcial ou completa dos ligamentos articulares ou da cápsula fibrosa (AIELO e MAYS, 2001; STASHAK, 2006).

Em qualquer lesão articular, o líquido sinovial torna-se alterado em volume e em composição; há efusão do fluido, aumento no conteúdo protéico e decréscimo na reabsorção. Pode ocorrer produção de enzimas que frequentemente são destrutivas para a cartilagem articular, resultando em ulceração focal da cartilagem articular e proliferação da membrana sinovial e dos ossos, ao longo da margem articular. Em alguns casos, o processo continua até que o osso subjacente à cartilagem seja erodido, culminando em degeneração articular irreparável (AIELO e MAYS, 2001, THOMASSIAN, 2005; KONIG STASHAK, 2006).

De forma geral, as artrites são caracterizadas por aumento de volume, calor e dor da articulação acometida, sendo sinalizadas por claudicação, que consiste na manifestação de um distúrbio estrutural ou funcional em um ou mais membros, demonstrada pela assimetria nos movimentos de forma constante, sendo clinicamente identificadas (THOMASSIAN, 2005; STASHAK, 2006).

Sendo a maioria das claudicações em equinos ocorrentes nos membros torácicos e cerca de 95% destas, originadas nas extremidades distais do carpo, especialmente por sustentar entre 60 e

65% do peso do animal e, suportar o efeito do choque contra o solo; enquanto que, os membros pélvicos atuam predominantemente como propulsores (STASHAK, 2006).

Segundo Aiello e Mays (2001) e Thomassian (2005), os tipos de acometimentos, a natureza da lesão e os sinais clínicos das artrites em equinos, possibilitam a seguinte **classificação de formas clínicas**:

✓ **Artrite serosa**: caracterizada por inflamação do tecido sinovial, hipersecreção e distensão da cápsula articular, devido à efusão do líquido sinovial;

✓ **artrite infecciosa**: distinguida por efusão sinovial e infecção bacteriana, de natureza serofibrinosa infecciosa ou piogênica;

✓ **artrite degenerativa**: caracterizada por desgaste de natureza erosiva ou ulcerativa da cartilagem articular e do osso subcondral, como seqüela de outros tipos de artrite, com evolução crônica de natureza proliferativa irreversível, como seqüela de outros tipos de artrite;

✓ **artrite anquilosante**: assinalada por calcificações e consolidação óssea, com fusão das superfícies articulares.

## 2.2.1 Classificação etiopatogênica das artrites/ Sinais clínicos

### 2.2.1.1 Artrite traumática ou serosa

Os traumas por utilização não são fatos isolados, esportes como as corridas, provocam estresse repetitivo nos tecidos da articulação ocorrendo efusão e sinovite primeiramente e se o problema não for identificado, tratado e o animal continuar nas atividades excessivas irá ocorrer o espessamento da cápsula articular e desencadeiam alterações degenerativas (AIELO e MAYS, 2001; STASHAK, 2006).

Como resultado de episódios únicos ou múltiplos de trauma, podem ocorrer sinovite e capsulite, sendo as articulações cárpicas e metacárpicas de equinos jovens mais comumente acometidas. Trauma propriamente dito, ou seja, ação traumática direta, como pancadas e coices, ou traumas indiretos, ocasionados por alguma má formação anatomia estrutural e mais comumente por esforço demasiado, tração, torções (AIELO e MAYS, 2001; STASHAK, 2006).

As artrites traumáticas são classificadas em três tipos, caracterizadas por lesões e sinais típicos segundo a intensidade da ação traumática desencadeante: **Tipo 1** - Sinovite e capsulite traumática, sem distúrbios da cartilagem, ou ruptura das principais estruturas de apoio; **Tipo 2** - lesões ou ruptura por trauma à cartilagem articular, ou ruptura das principais estruturas de apoio. podendo ocorrer torções graves, rompimentos de meniscos e fraturas intra-articulares; **Tipo 3** - caracterizada por osteoartrite pós-traumática, com lesão óssea subcondral e, são inclusos casos de trauma com

ruptura, presença de grande demo residual; pode culminar em deformidades, movimentação limitadas ou instabilidade articular (STASHAK, 2006).

#### ✓ **Sinais clínicos**

Geralmente os achados clínicos são caracterizados pelo aumento de volume da articulação, dor, calor e consequentemente claudicação, que varia de intensidade (grau) e tipo (alta, média ou baixa), conforme a gravidade das lesões e da articulação acometido (AIELO e MAYS, 2001; THOMASSIAN, 2005; STASHAK, 2006).

As manifestações clínicas nas artrites agudas são as claudicações evidentes, edemaciação dos tecidos peri articulares, distensão da cápsula articular por aumento da produção de líquido sinovial, ou seja, efusão sinovial; o aumento pressão intra articular, causar dor e a flexão da articulação pode ser utilizada para definir o volume articular e o grau de dor (TASHAK, 2006), Assim como, espessamento da cápsula articular, inflamação dos tecidos peri articulares e estiramento das inserções dos ligamentos colaterais, peri e intra articulares, nos casos de entorse e sublimações (OLIVEIRA, 2008).

#### **2.2.1.2 Artrite séptica ou infecciosa**

Consiste em doença erosiva progressiva das articulações dos equinos, que evolui a claudicação severa e requer um tratamento intenso e prolongado (STASHAK, 2006).

Quanto à abordagem conceitual, artrite séptica ou infecciosa supurativa, como também é chamada, é propriamente dita uma infecção articular caracterizada por distensão da cápsula articular devido a hipersecreção de líquido sinovial, associada a contaminação bacteriana que atinge a articulação de maneira primária, por traumas e através de punções realizadas com falha na assepsia ou de maneira secundária onde a infecção se da por via hematógena ou linfática devido a processos infecciosos localizados em outra região do corpo do animal (KNOTTENBELT e PASCOE, 1998; AIELO e MAYS, 2001; THOMASSIAN; 2005).

#### ✓ **Sinais clínicos**

A invasão bacteriana induz a mudança patogênica rápida, que resultam em efusão articular e claudicação severa em graus variados, a depender do tamanho do equino, duração da infecção e patogenicidade do microrganismo infectante, ocorrendo distensão articular, dor à palpação e febre (VIEIRA, 2009).

Caracteriza-se por artrite fibrinosa séptica ou fibrinopurulenta, osteomielite da epífise do osso subcondral e da junção cartilaginosa, sinovite e osteomielite (STASHAK, 2006; VIEIRA, 2009).

Em equinos com lacerações ou fístulas articular com sinovia infecta ou exudativa, muitas vezes não se evidencia grave comprometimento, quanto aos equinos com infecções articulares fechadas, cujo acometimento, pode ser manifestado por apatia e inapetência, com severos achados articulares, como aumento do volume, da temperatura e da sensibilidade e/ou da cor da pele e distensão articular, devido à efusão sinovial exudativa e, espessamento da cápsula articular. Assim como, edemaciação dos tecidos peri articulares ou hipertrofia ósseo nas evoluções tardias (THOMASSIAN; 2005; VIEIRA, 2009).

As infecções ortopédicas são um dos problemas clínicos mais sérios que acomete o equino, pois ocasiona quase sempre uma claudicação permanente que levam o animal a parada das atividades por eles desempenhada ou pode levar ate a morte. Resulta numa rápida destruição dos componentes da articulação, podendo chegar a perda irreversível da superfície articular, com osteomielite associada (VIEIRA, 2009).

Nesse contexto, a poliartrite séptica é a infecção metastática grave mais observada em potros, podendo resultar em rápida destruição da articulação, com perda da superfície articular e osteomielite irreversível (RIZZONI e MIYAUCHI, 2012; SOUTO et al., 2013), conforme a seguir:

#### ↳ **Poliartrite séptica em potros**

A falta da transferência passiva de anticorpos é a síndrome mais comum em potros, uma vez que, o feto durante seu desenvolvimento não recebe imunoglobulinas da mãe, pois sua placenta é do tipo epiteliocorial difusa e, somente com a ingestão do colostro é que o potro recebe essas imunoglobulinas, especialmente as do tipo “G”. Dessa forma, o potro neonato não tem capacidade de realizar resposta imune rápida contra infecções, sendo susceptíveis ao acometimento de infecções, como septicemia neonatal, onfaloflebite, artrite séptica, dentre outras (ROCHA, 2008).

As articulações e tecidos periarticulares são locais de predispostos a instalação de infecções, por se constituírem áreas de baixo fluxo sanguíneo e conseqüentemente, baixa tensão de oxigênio (SOUTO et al., 2013).

Em neonatos a poliartrite séptica é uma patologia de bastante relevância que pode se desenvolver a partir de uma parcial ou completa falha na transferência passiva de imunoglobulinas da mãe, principalmente em potros de aproximadamente 30 dias de vida, podendo ocorrer até os seis meses de idade (AIELO e MAYS, 2001; THOMASSIAN; 2005; SOUTO et al., 2013).

### 2.2.1.3 Artrite degenerativa, osteoartrose ou osteoartrite

A Doença Articular Degenerativa (DAD) ou osteoartrite (AO) é responsável por grande parte do encerramento precoce da carreira esportiva de equinos em todo mundo, provocada por diversos fatores e de evolução também bastante diversificada. Caracteriza-se por degeneração ou deterioração progressiva da cartilagem articular, acompanhada de alterações nos ossos subcondrais e tecidos moles presentes na articulação, com sinovite e efusão articular associados, sendo comumente evidenciada pela dor e disfunção da articulação afetada (BUONORA, 2007).

Osteoartrite é também reconhecida, como uma desordem não inflamatória de articulações móveis, considerada como um grupo de distúrbios distinguidos por uma evolução final comum, caracterizada por deterioração progressiva da cartilagem articular, acompanhada de alterações ósseas e de tecidos moles. Dentre os quais, esclerose de osso subcondral, formação de osteófitos marginais, fibrose dos tecidos periarticulares e vários graus de inflamação sinovial. Dessa forma, osteoartrite se constitui em uma artropatia crônica que possui espessamento da cápsula articular e degeneração de menisco (KIDD et al., 2001; MCILWRAITH, 2003; LOESER, 2005; BUONORA, 2007).

Verificando-se que a cartilagem em processo degenerativo apresenta fibrilhações e fissuras, e que nas formas mais graves, o osso subcondral fica exposto em área extensa da superfície articular. Entretanto, é comum ocorrer lesões na cartilagem, mesmo em evolução exuberante, sem exposição de lesões ósseas visíveis e ocorrer osteófitos articular sem ocorrência de lesões na cartilagem articular (MCILWRAITH, 2001; STASHAK, 2006).

Esse processo degenerativo decorre da incapacidade das células não migratória para manter o equilíbrio da síntese na degradação da matriz. Quando então, os condrócitos e as células sinoviais são apresentados a vários tipos de estímulos não fisiológicos. Desse desequilíbrio, os proteoglicanos da matriz da cartilagem hialina reduzem de tamanho, ocorrendo então, a deterioração cartilagem articular (SMITH, 2006; STASHAK, 2006).

Essa artropatia pode ser classificada em primária ou secundária, sendo a forma primária resultante de estresse cumulativo e, a secundária decorrente de anormalidades estruturais preexistentes (MENEZ, 2005; BUONORA, 2007).

Essa forma de artrite é considerada como a principal causa de claudicação e conseqüente inutilização funcional de equinos. Achado que explica a grande importância quanto ao reconhecimento na clínica médica de equinos, sendo apontada como um grupo de alterações caracterizadas por etapas que evoluem com uma seqüência patogênica comum; ou seja, à

deterioração progressiva da cartilagem articular acompanhada de alterações ósseas e de tecidos moles (ROCHA, 2008).

São inquinadas nesse desencadeamento, as inflamações articulares ou fraturas, decorrentes de traumas e estresse mecânico repetitivo, que pode ser responsável por uma elevada incidência. Bem como, a taxa protéica e desequilíbrio mineral dietético, o excesso de fósforo, culminando em alteração nos níveis sérico de cálcio – fósforo; deficiência de cobre e excesso de carboidratos, devido o ganho de peso, são fatores suspeitos quanto ao desencadeamento dessa patologia (ROCHA, 2008).

O acometimento de osteoartrite também pode está relacionado a fatores predisponentes, como a idade, devido possibilitar alterações nos tecidos articulares e periarticulares, o que favorece há alterações estruturais e subsequentemente, alteração na biomecânica; o peso, que é considerado um fator hipotético nesse desencadeamento em equinos, porém em humanos, é reconhecidamente comprovado como um fator de risco; e quanto ao sexo, existem estudos que demonstram uma propensão para fêmeas, quanto a lesões na articulação interfalângica distal e de sesamóides distais (ROCHA, 2008).

Nesse contexto, é também considerado como fator etiopatogênico desencadeante de osteoartrite, a ação de forças sobre cartilagens normais ou forças normais em cartilagens alteradas, lesões ulcerativas associadas ou não a fragmentação, bem como, danos por fadiga à malha colágena, que pode constituir uma fase importante na patogênese da doença (THOMASSIAN; 2005; BUONORA, 2007; ROCHA, 2008).

Dentre os mecanismos patogênicos no desencadeamento da osteoartrite, o primeiro considerado envolve fundamentalmente, a cartilagem defeituosa com propriedades biomecânicas anormais. A segunda hipótese e a mais popular e baseia-se no conceito de que as forças mecânicas podem causar lesão na cartilagem saudável (SMITH, 2006; ROCHA, 2008).

Sinovites e capsulites agudas também são comuns e podem contribuir para o processo degenerativo pela liberação de enzimas, mediadores inflamatórios e citocinas. Nessas circunstâncias, ocorre aumento no fluxo sanguíneo, aumento na permeabilidade do endotélio da membrana sinovial, culminando em dor; dilatação da cápsula articular por efusão sinovial e redução da mobilidade articular (BUONORA, 2007; ROCHA, 2008).

Dentre os achados patológicos, é verificado a destruição da cartilagem articular, associada a lesão do osso subcondral e dos tecidos moles da articulação. Macroscopicamente se observa primariamente, a perda de brilho e da consistência normal da cartilagem articular, tornando-se amarelada e mole, com diminuição da sua espessura, erosões, formação de vesículas, exposição do osso subcondral e aparecimento de sulcos no osso subcondral (BUONORA, 2007; ROCHA, 2008).



A lesão histológica essencial para o estabelecimento diagnóstico, consiste no rompimento progressivo da cartilagem articular, ao longo dos planos das fibrilas de colágeno da matriz, que pode ser total ou parcial, quando se restringe a camada tangencial da matriz, denominada de *fibrilhação precoce* e, de *fibrilhação*, quando o processo se estende e atinge a camada radial. As vesículas são consideradas uma sequência do edema focal, ocorrendo fibrilhação localizada e necrose de condrócitos (STASHAK, 2006; BUONORA, 2007).

Assim sendo, a osteoartrose társica ou esparavão ósseo é uma osteoartrose e periostite (artrite clássica e de maior importância em equinos), iniciada comumente na superfície dorsomedial das articulações distais do jarrete, porém as alterações destrutivas podem evoluir dorsalmente até afetar a superfície dorsal destas articulações, sendo capaz de afetar a articulação intertársica distal, tarso - metatársica e, eventualmente, a articulação intertársica proximal; sinalizada especialmente, por aumento de volume da face dorso-medial articular (STASHARK, 2006; CARON, 2013).

Nos casos mais avançados pode acontecer anquilose do terceiro tarsiano em sua face medial, do tarso central e da porção proximal metatársica. Raramente as lesões osteíticas alcançam à superfície articular do calcâneo ou do quarto tarsiano (THOMASSIAN, 2005; STASHARK, 2006; CARON, 2013).

#### ✓ **Sinais clínicos**

As manifestações clínicas variam com o grau e tipo da osteoartrite, verificando-se que na inflamação aguda de articulações de muita movimentação, haverá claudicação, calor, inchaço e dor que pode variar de intensidade à flexão. Nos casos mais crônicos o aumento de volume articular esta associada à deposição de tecido fibrótico ou espessamento ósseo. Sintomas agudos podem persistir e ocorrerá diminuição da movimentação, presença de sinovite, dor e calor (BUONORA, 2007).

Os equinos acometidos de esparavão ósseo, normalmente são sinalizados por histórico de claudicação gradativa, acentuada com utilização física intensa e amenizada com o repouso. Geralmente as manifestações variam conforme a gravidade das lesões sendo caracterizada por claudicação, inflamação dos tecidos peri articulares, espessamento da cápsula articular, periostites e osteoperiostites infra e peri articulares, com deformação articular. Na fase evolutiva crônica a claudicação pode não ser tão evidente e, a flexão da articulação pode ser usada para acentuar a claudicação (STASHAK, 2006; VIEIRA, 2009; MENDES, 2015).

#### **2.2.1.4 Osteoperiostite periarticular interfalângica**

Consiste em osteíte e proliferação focal perióstica, iniciada primariamente próxima à articulação, em decorrência de traumas leves constantes, sobre os ligamentos articulares, ou por má conformação dos pés, desencadeada mais comumente por diversas condições traumáticas (THOMASSIAN, 2005; STASHAK, 2006).

Os equinos cambaios e esquerdos são mais predispostos, em consequência do excesso de tração que exercem nos ligamentos colaterais, assim como no processo extensor do tendão extensor digital comum. A lesão pode ser classificada como uma osteoperiostite proliferativa anquilosante, devido à tendência evolutiva de uma artrite serosa à osteoartrite anquilosante das faces articulares interfalângicas (THOMASSIAN, 2005, STASHAK, 2006).

##### **✓ Sinais clínicos**

Caracterizada por claudicação que pode ser intensa, dor à pressão profunda, aumento de volume de consistência dura, circundante a coroa do casco, que pode atingir a articulação interfalângica proximal, devido às proliferações ósseas. Pode ocorrer edema nos tecidos circunvizinhos devido à compressão dos vasos da região e dificuldade de retorno sanguíneo (KNOTTENBELT e PASCOE, 1998; THOMASSIAN, 2005; STASHAK, 2006).

#### **2.2.1.5 Osteocondrose/ osteocondrite/ osteocondrite dissecante (OCD)**

Várias nomenclaturas são usadas para distinguir essa artropatia, sendo que o termo osteocondrose, referencia a doença propriamente dita. Enquanto que, osteocondrite consiste no processo inflamatório decorrente da osteocondrose e, osteocondrite dissecante, se refere ao processo degenerativo plenamente instalado, com dissecação de fragmento (“chip” ou “rato articular”) da cartilagem articular, em relação ao osso subcondral (RAMOS, 2013).

A osteocondrose é uma doença degenerativa da cartilagem articular, considerada como o mais importante distúrbio articular do crescimento. Manifesta-se através de osteocondrite dissecante, que consiste no processo de separação da cartilagem de crescimento e do osso subcondral, associada ao processo inflamatório ósseo, que se instala abaixo da linha de separação (osteíte subcondral); linha essa, que se distende como junção osteocondral rompida, até a superfície articular, gerando um fragmento cartilaginoso ou osteocondral (CRUZ, 2011; RAMOS, 2013).

A fisiopatogenia da doença tem sido amplamente discutida nos últimos anos, porém sem determinação etiológica definitiva. Dentre os principais fatores relatados quanto a predisposição, são

citados, o estresse mecânico, trauma, predisposição genética, excesso de aporte energético, ausência de cobre na alimentação, diferenciação anormal dos condrocitos, isquemia e necrose da cartilagem; discondroplasia, alterações no metabolismo do colágeno e alterações da regulação parácrina (RAMOS, 2013).

Nos equinos adultos as lesões articulares são ocasionadas durante os treinos, competições, ou trabalho em consequência de forças biomecânicas de grande intensidade, duração e a frequência ou a repetição dessas forças sobre as articulações (BERNARDES; 2008).

Portanto, osteocondrose é uma discondroplasia, por distúrbio metabólico que resulta em alterações na diferenciação celular da cartilagem em crescimento no decorrer da ossificação endocondral. Assim sendo, termo “discondroplasia”, refere-se à presença de lesões primárias no início do crescimento da cartilagem, sem sinais clínicos, onde há diferenciação e maturação das células cartilaginosas; ou seja, células osteoprogenitoras, sem a presença de vasos sanguíneos e como tal, não ocorre substituição da matriz óssea pela matriz cartilaginosa. Com isso, ocorre aumento na espessura da cartilagem que conduz a degeneração e necrose, com formação de fissuras entre a cartilagem e o osso subcondral, ou um flap que pode destacar-se da cartilagem articular e se calcificar; nessas circunstâncias, a osteocondrose passa a designar-se de osteocondrite dissecante (RAMOS; 2013).

#### ✓ Sinais clínicos

De acordo com a fase evolutiva das lesões, a osteocondrose pode ser classificada clinicamente em três categorias: **(I)** manifestações de osteocondrose caracterizada por sinais clínicos e radiográficos; **(II)** assinalada por sinais clínicos, no entanto, com achados radiográficos visíveis apenas através de artroscopia e **(III)**, osteocondrose, sem sinais clínicos, porém com achados radiográficos (BUENO et al., 2008).

Dentre os sinais clínicos de osteocondrose pode ser verificado, claudicação e dor associada à distensão sinovial acentuada e efusão unilateral ou bilateral. Quando à origem da osteocondrose é decorrente de stress biomecânico ou trauma, a lesão da articulação poderá progredir de modo que ocorra dor, claudicação e perda do desempenho. Em casos mais graves pode ocorrer displasia da fise, deformidades angulares dos membros e contratura dos tendões (RAMOS, 2013).

A fusão articular é o sinal clínico mais comum na osteocondrite dissecante, bem como, à exposição do osso subcondral e a presença de fragmentos condrais ou osteocondrais livres na à cavidade articular, causando irritação, dor, claudicação e, o desencadeamento de efusão articular. Em lesões leves e moderadas os sinais clínicos podem ser tardios ou passar despercebidos, sendo

mais evidentes em início de treinamento. Claudicação pode ser variável ou ausente até a instalação de impotência funcional. No entanto, nas lesões severas os sinais são precoces e muito evidentes e associadas à presença de efusão articular (STASHAK, 2006; CRUZ, 2011).

### **2.2.2 Avaliação diagnóstica de artrites**

O método convencional de avaliação das articulações doentes tem algumas limitações como na radiograficamente que somente observar erosões na cartilagem articular, se a mesma estiver em grau de evolução bem adiantado, com diminuição do espaço intra articular, ou quando ocorrer proliferação óssea. A análise do líquido sinovial pode evidenciar a ocorrência de sinovite, porém o grau de alteração patológica da membrana sinovial é de difícil avaliação (STASHAK, 2006).

Por conseguinte, o diagnóstico das doenças articulares deve ser estabelecido através da detecção e avaliação das alterações patológicas, mediante a realização de exame clínico, radiográfico, termografia, artroscopia e o exame do líquido sinovial (THOMASSIAN, 2005; STASHAK, 2006; FILHO et al., 2007).

#### **2.2.2.1 Avaliação clínica**

##### **☛ Exame físico**

A exploração física deve ser procedida através dos seguintes parâmetros: deve ser iniciada mediante a inspeção, avaliando-se visualmente o animal em repouso, analisa-se a conformação e posturas anormais. Investigação de claudicação, alteração da cor, de aumento do volume, da sensibilidade e da temperatura articular, dor à flexão, mobilidade limitada, crepitação na movimentação e deformações; sendo muito indicado nesses casos, o uso da termografia é muito (THOMASSIAN, 2005; STASHAK, 2006; FILHO et al., 2007).

Na claudicação dos membros torácicos a cabeça é elevada, quando o membro afetado toca o solo; na claudicação de membro pélvico, a garupa do lado afetado se eleva quando o membro afetado toca o solo; na claudicação bilateral a movimentação de cabeça é mínima. Realizar o processamento do casco, após esse procedimento é feito o teste de flexionamento, que consiste em flexionar uma articulação por vez, no sentido distal - proximal (distal para proximal) a fim de detectar a articulação acometida (FILHO et al., 2007).

Nos casos mais crônicos é difícil a localização da articulação acometida, quanto ao exame do aparelho locomotor e de claudicação. Deve-se aprofundar a averiguação de ocorrência de

tumefações anormais, atrofia muscular, deformidades, escavação, fístulas ou de cicatrizes. Em seguida, examina-se o equino durante o exercício, ou seja, deve ser examinado em movimento, primeiro ao passo, em seguida, ao trote em linha reta, após o que, em círculo e a galope (STASHAK, 2006; FILHO et al., 2007).

Ocorrendo variados graus de claudicação: **grau I** - a claudicação é observada quando o equino está em trote, porém não ocorre a passo; **grau II** – ocorrência de claudicação ao passo, porém não há movimento de cabeça; **grau III** – ocorre claudicação ao passo e evidente movimentação da cabeça; **grau IV** - impotência funcional do membro (STASHAK, 2006; FILHO et al., 2007).

Através da utilização do método de anestesia local, é possível diagnosticar a lesão desencadeante de claudicação, mediante do bloqueio anestésico perineural ou anestesia intra-articular, que são utilizadas para localizar a dor. Uma vez que, a lesão dolorosa seja desestabilizada, provavelmente a claudicação desaparecerá ou diminuirá de intensidade (THOMASSIAN, 2005; STASHAK, 2006; FILHO et al., 2007; RAMOS; 2013).

### ☞ Análises clínicas

A artrocentese, além de ser uma via de drenagem terapêutica, auxilia a elaboração do diagnóstico diferencial através dos exames laboratoriais e da cultura do líquido sinovial. Essa punção articular, deve ser realizada com agulhas e seringas estéreis e, fazer uso de luvas esterilizadas, devido ao elevado risco de se introduzir microrganismos na articulação. A pele de vê ser tricotomizada, lavada com água e sabão e desinfetada de preferência com iodo-povidine, ou álcool-iodado. Em certos casos, o equino deve ser tranquilizado para evitar riscos danos nas estruturas ósseas articulares (KNOTTENBELT e PASCOE, 1998; AIELO e MAYS, 2001; STASHAK, 2006).

Na avaliação laboratorial do líquido sinovial é de fundamental importância realização de cultura microbiológica e antibiograma, assim como, contagem total e diferencial de leucócitos, eritrócitos, proteína total, a análise de partículas em suspensão, viscosidade e a presença de coágulo de mucina. A realização do cultivo do líquido sinovial, para isolamento de agentes infecciosos em uma afecção articular, associado as achados clínicos possibilita a elucidação diagnóstica de artrite infecciosa (AIELO e MAYS, 2001; THOMASSIAN, 2005; STASHAK, 2006).

Por conseguinte, as análises laboratoriais do líquido sinovial são úteis para avaliar o grau de inflamação, subsidiar quanto à possibilidade de infecção articular e quanto à resposta terapêutica adotada. Dessa forma, viabiliza os seguintes achados:

✓ **Artrites traumáticas:** a análise do líquido sinovial indica diminuição da viscosidade, aumento protéico e enzimático e, infiltração eritrocitária, em amostras coletadas logo após a lesão (STASHAK, 2006);

✓ **artrites infecciosas:** o líquido sinovial é de volume aumentado e de natureza serofibrinosa, fibrinopurulento ou piosanguinolento e dependendo do estágio da doença, a quantidade de fibrina e de proteínas totais, respectivamente, pode está acima de 205 g/DL e acima de 4g-DL, indicando viscosidade diminuída e infecção Os microrganismos mais comuns nessas infecções são as enterobactérias, *streptococcus* e *stafilococcus* (VIEIRA, 2009);

✓ **osteoartrose ou osteoartrite:** na doença articular degenerativa observa-se aumento no volume do líquido sinovial, glóbulos brancos totalizando entre 6000 e 9000 mil/ $\mu^3$ . Em articulações infectadas, o líquido sinovial contém alta concentração celular, logo, o aspecto pode variar de turvo a semi turvo (SILVA, 2012);

✓ **osteocondrose/osteocondrite dissecante:** em articulações acometidas por osteocondrose o líquido sinovial contém os seguintes achados: coloração amarelada, concentração protéica total sem alteração, contagem celular variando de três a 1410 células por UL, no entanto, sem alteração morfológica celular (RAMOS, 2013).

#### 2.2.2.2 Avaliação por imagem

As técnicas de diagnóstico por imagens obtidas através de radiografia, artroscopia e de ultrassonografia são essenciais para uma avaliação confiável e completa das articulações, uma vez que são compostas por ossos, cartilagens e outras estruturas de tecido mole.

##### ↳ Radiográfica

No diagnóstico de artrite traumática o exame radiográfico é importante quanto à elucidação de fraturas intra articulares e na avaliação de outras alterações patológicas. Assim como, na diagnose de artrite infecciosa mediante a identificação de alterações típicas, como osteomielite da epífise, do osso subcondral e osteomielite adjacente a fise (STASHAK 2006).

A radiologia é o método padrão na prática da clínica médica de equinos, com finalidade diagnóstica de osteoartrite. Porém na fase inicial da patologia torna-se difícil diagnosticar por esse método, uma vez que, não confere contrastação elucidativa da forma e arquitetura das estruturas ósseas. Apenas identificadas radiograficamente em ocorrências de alterações ósseas quando há distorção na forma e contorno dos ossos, na sua densidade e arquitetura. Contudo, sem detecção radiográfica de alterações em nível de cartilagem, com evidencias apenas de lesão erosivas da

cartilagem articular em fases avançadas da doença. Assim como, quando há diminuição do espaço articular ou alterações no osso subcondral. Portanto, diagnose de osteoartrite em estado avançado, sem presença de alterações radiográficas (RIST, 2011).

Em osteocondrose a radiologia é a técnica mais frequentemente utilizada, no entanto apresenta uma menor sensibilidade do que outras técnicas disponíveis, em face da radiologia impossibilitar detecção de lesões em cartilagem, somente evidenciáveis alterações no osso subcondral e de fragmentos osteocondrais que estejam mineralizados (TEIXEIRA, 2009; RIST, 2011).

Devem ser pesquisadas as seguintes lesões e alterações radiográficas presentes nas osteoartrites: osteófitos periarticulares, diminuição do espaço articular, esclerose do osso subcondral, proliferação periósticas, pequenas áreas radiolucidas no osso subcondral, quistos subcondrais, distensão da cápsula articular, tumefação periarticular de tecidos moles. No entanto, desconsiderar correlação proporcional entre achados radiográficos e a dor; ou seja, poderão inexistir achados radiográficos em casos de natureza dolorosa claudicante. Assim como, achados radiográficos sem manifestações dolorosa do animal (STASHAK 2006; RIST, 2011; RIST, 2011).

O diagnóstico de osteoperiostite interfalângica proliferativa anquilosante tem por base, a deformidade da região interfalângica proximal, ou a deformação do pé, quando por acometimento distal e, através da detecção radiográfica de formações proliferativas periósticas (THOMASSIAN, 2005; STASHAK, 2006).

### ↳ **Artroscopia**

A artroscopia em equinos tornou-se popular nas décadas de 70 e 80 como uma técnica eletiva em médias e grandes articulações fêmur-tíbio-patelar, társica, úmero-rádio-ulnar, cárpica, metacárpica ou metatársica falângica (boletos), bem como, interfalângica distal e proximal. Atualmente se tem a artroscopia como meio diagnóstico de maior sensibilidade e especificidade nas artropatias e, como modalidade diagnóstica efetiva para avaliação da membrana sinovial, com grandes benefícios (ROSA 2009).

O exame permite avaliar a cartilagem articular, os tecidos moles das articulações, como membrana sinovial, os meniscos e outros associados e os ligamentos intra-articulares (STASHAK 2006).

Essa técnica é muito importante na avaliação terapêutica de fraturas incompletas do carpo, como fissuras ou “em lasca”; lesão cística subcondral do fêmur, fragmentação de margem dorsal articular da falange proximal e de osteocondrites dissecantes (ROSA, 2009).

### ↳ **Ultrasonográfica**

A ultrasonografia confere uma boa sensibilidade para alterações nos tecidos moles, pode fornecer informações importantes, mesmo sem alterações radiográficas e possibilita a qualificação da extensão e detecção precoce das lesões (BARCELOS et al., 2012).

O principal benefício do exame ultrasonográfico em processos crônicos como nas osteoartrite, consiste em possibilitar a identificação de acúmulos sinoviais ou de outros fluidos, espessamento sinovial de tecido capsular, lesões de ligamentos intra e peri articulares, osteófitos, fragmentos osteocondrais e irregulares na cartilagem de osso subcondral, sendo uma técnica segura e não invasiva (VIEGA, 2006; BARCELOS et al., 2012).

### ↳ **Termográfica**

O exame termográfico consiste no mapeamento térmico da temperatura tecidual, com o uso de uma câmara específica que registra as radiações infravermelhas emitidas por tecidos normais e inflamados (maior radiação de calor), transformando-as em representação gráfica. Dessa forma, capta maior calor das áreas inflamadas, delimitando as estruturas acometidas (MIKAIL, 2006).

No entanto, a diminuição da temperatura em certas áreas teciduais, pode indicar anormalidades, tais como, fibrose focal, acumulação de líquido, ou indicativo de hipóxia tecidual por redução circulatória. Assim sendo, possibilita diagnosticar áreas de atrofia muscular, hematoma, edema e de efusão sinovial articular (TURNER, 2001; MIKAIL, 2006).

Portanto, como o termograma médico registra a temperatura tecidual, sendo capaz de refletir as alterações na circulação de tecidos mais profundos e a habilidade de avaliar as alterações de forma não invasiva, essas propriedades permitem considerar a termografia como o melhor recurso diagnóstico de claudicação em equinos (BASILE, 2012).

## **2.2.3 Protocolo terapêutico**

### **2.2.3.1 Artrite aguda/ Serosa**

O tratamento de artrite traumática ou serosa aguda, consiste no objetivo de possibilitar a recuperação articular, promover rápido bem estar e prevenir a instalação de osteoartrite, ou de complicações infecciosas. Desse modo, imediata terapia de sinovite e capsulite para bloquear os efeitos inflamatórios e prevenir a fibrose permanente da cápsula articular (STASHAK, 2006).

Sendo indicado o uso de Dimetil Sulfóxido (DMSO), puro ou combinado com corticosteróides para aplacar o processo inflamatório; artrocentese ou lavagem articular (episódios mais tardios) com



finalidade de remoção de debris cartilagosos, desencadeantes de sinusite, mediante condição anestésica focal. A lavagem articular deve ser realizada com a utilização de duas agulhas introduzidas na cavidade articular, acoplados a sondas ou tubos para entrada (agulha em introdução proximal articular) e saída (agulha distensão de maior gravidade distal) do líquido a ser administrado (solução eletrolítica balanceada), infiltrado por gravidade, ou com auxílio de uma seringa, ou em de forma de infusão para exercer maior pressão e promover distensão da cápsula articular e, remover adesões de fibrina ou debris celulares aderentes no interior das articulações (KNOTTENBELT e PASCOE, 1998; THOMASSIAN, 2005; STASHAK, 2006).

Administração de corticosteróide intra articular, que se constituem dentre as drogas antiinflamatórias disponíveis, mais potentes e auxiliar na normalização mais rápida da membrana sinovial e, na redução do nível enzimático nocivo às articulações (ROCHA, 2008; RAMOS, 3013).

Antiinflamatórios não esteróides (AINES), uma vez que, este grupo de fármacos possui efeitos antiinflamatórios, analgésicos e antipiréticos, mais comumente utilizados em patologias músculo esqueléticas e nos processos articulares infectados em equinos, dentre os quais, de eleição nas artropatias agudas, o flunixin meglumine e o meloxicans (KNOTTENBELT e PASCOE, 1998; RADOSTITS e BLOOD et al. (2005), THOMASSIAN, 2005; STASHAK, 2006; ROCHA, 2008; RAMOS, 3013).

São utilizados como protetores e regeneradores de cartilagem articular, o superóxido dismutase e glicosaminoglicamas polissulfatadas (THOMASSIAN, 2005; STASHAK, 2006; ROCHA, 2008; RAMOS, 3013).

### **2.2.3.2 Artrite séptica**

Na terapia de artrite séptica os objetivos consistem essencialmente, em combater a infecção, remover os produtos deletérios da inflamação sinovial e a fibrina, que podem danificar a cartilagem articular. O uso de antiinfeciosos de amplo espectro, preferentemente, bactericida é indicado como primeira medida terapêutica, para eliminar rápido e agressivamente a infecção das estruturas sinoviais, mesmo antes do resultado da cultura do líquido sinovial. São usados as penicilinas semi sintéticas, gentamicina, cefalosporina e sulfa-trimetropim (AIELO e MAYS, 2001; THOMASSIAN, 2005; STASHAK, 2006; ROCHA, 2008; RAMOS, 3013).

A perfusão regional é um método também utilizado, com finalidade de administrar altas concentrações de antibióticos no líquido sinovial e tecidos articulares, bem como, a administração sistêmica intravenosa, sendo à utilização de 500g de Amicacina diluída em solução, como antibiótico mais recomendado. A indicação de drenagem e lavagem intra articular é importante para

facilitar a resolução da infecção, uma vez que a efusão purulenta e a ação de substâncias nocivas à cartilagem articular, retardam a ação dos antibióticos e a regeneração das estruturas articulares (THOMASSIAN, 2005; STASHAK, 2006; ROCHA, 2008; RAMOS, 2013).

O uso de anti-inflamatórios não esteroidais, como a fenilbutazona, pode ser apropriado, porém de forma cautelosa com cuidado, pois mascaram a dor associada; corticoides também podem ser utilizados, após o controle da infecção, com objetivo de minimizar a dor e a inflamação. Quando tratados com hialuronato de sódio, observa-se redução significativa na claudicação, da circunferência articular e na redução da concentração protéica no líquido sinovial (AIELO e MAYS, 2001; THOMASSIAN, 2005; STASHAK, 2006; ROCHA, 2008; RAMOS, 2013).

### **2.2.3.3 Artrite degenerativa ou osteoartrite / Osteoperiostite periarticular interfalângica**

O tratamento de osteoartrite objetiva tratar a sinovite aguda associada ou não a capsulite, promovendo rápida inibição inflamatória e aplacação da dor (ROCHA 2008).

Contudo as formas proliferativas de osteoartrite e de osteoperiostite periarticular interfalângica em fase inicial pode ser realizado mediante aplicação de drogas anti-inflamatórias e massagens locais, com o uso diário de pomada iodada, friccionada sobre a região afetada. Em casos de proliferações ósseas limitadas, pode-se optar por procedimento de cauterização química (revulsivação drástica), mediante revulsivação diária como vesigatórios, como o uso de glicerina iodada a 10%, remoção cirúrgica da proliferação óssea, artrodese cirúrgica, ou a neurectomia alta, apesar dos inconvenientes destas práticas; sendo considerada em desuso a cauterização térmica com “ponta de fogo” (THOMASSIAN, 2005; STASHAK, 2006).

### **2.2.3.4 Osteocondrose e osteocondrite dissecante**

Em relação à osteocondrose e osteocondrite dissecante existe dois tipos de tratamento: o conservativo e o cirúrgico; o conservativo consiste em repouso absoluto ou treino pouco intensivo, que pode minimizar ou resolver os sinais em casos mais leves, como diminuição da performance. Enquanto que, nos casos mais graves, como nas osteocondrite dissecante, a resolução cirúrgica é mais efetiva, uma vez que possibilita a remoção de fragmentos ósseos osteocondrais livres na cavidade articular e debridagem de defeitos subcondrais (CRUZ 2011; RAMOS, 2013).

A terapia intra articular é amplamente utilizada em equinos acometidos de osteocondrose, com resultados satisfatórios quanto à redução da claudicação, mediante a infiltração de ácido hialurônico e/ou glicosaminoglicanos polisulfatados; entretanto, não recomendada em casos de osteocondrite dissecante (STASHAK, 2006; ROCHA, 2008; RAMOS, 2013).

A recomendação de repouso ou exercício controlado no confinamento do equino em baia, pode ser usada de maneira única ou em conjunto com outras modalidades terapêuticas. Geralmente resulta em bom resultado, um plano de exercício controlado e à administração de antiinflamatórios não esteroidais (AIELO e MAYS, 2001; ROCHA, 2008; RAMOS, 3013).

### **3 MATERIAL E MÉTODOS**

O trabalho foi realizado mediante o levantamento das ocorrências de artrites em equinos atendidos no Setor de Clínica Médica de grandes animais do Hospital Veterinário - HV /UFCG, Patos – PB, no período de janeiro de 2004 a dezembro de 2015.

#### **3.1 Determinação da amostragem pesquisada**

As verificações foram catalogadas de conformidade com os atendimentos clínicos da rotina funcional, efetuando-se na fase inicial, a coleta de dados registrados nas fichas clínicas em arquivo e a seguir, o arrolamento in locu, através do acompanhamento clínico de equinos enfermos. Sendo a execução do estudo consubstanciada através da revisão de referências e de aparatos complementares.

#### **3.2 Metodologia da execução da pesquisa**

Foram avaliados equinos enfermos de diferentes faixas etárias, raça e mestiçagens, de ambos os sexos, submetidos a regime dietéticos, sistema de exploração e medidas sanitárias adversos, segundo histórico de disfunção ou acometimento locomotor de evolução aguda ou crônica. Efetuando-se os seguintes procedimentos:

↳ Realização de exame clínico geral e especial, de acordo os métodos semiotécnicos convencionais para a exploração de locomotor de equídeos, segundo Feitosa (2004);

↳ estabelecimento diagnóstico procedido através da compatibilidade dos sinais clínicos, vistoria por imagem radiográfica e ultrasonográfica, análise clínicas e microbiológicas, como hemograma, citologia, culturas bacterianas e antibiogramas, especialmente, de amostras sinoviais ou exudativas articulares acometidas, conforme a natureza do caso e da disponibilidade na Instituição;

↳ registro de diferentes protocolos terapêuticos adotados, de acordo com os critérios: terapias emergenciais corretivas, antiinflamatórias e analgésicas sistêmicas e tópicas; terapia de suporte e coadjuvantes específicas para o sistema musculoesquelético; métodos fisioterapêuticos e as medidas adicionais de manejo adotadas.

### 3.2.1 Procedimento para coleta de dados

No decorrer do procedimento, além dos métodos previamente delineados foram combinados outros recursos de coleta, tais como, informações técnicas e discursivas com médicos veterinários plantonistas e residentes e, relatos informais de tratadores e de terceiros, quanto ao início e evolução do acometimento, à dieta alimentar e o sistema de exploração adotado.

### 3.3 Análise das verificações

Os dados foram tabulados para a realização de análise comparativa entre as verificações, obtidas segundo métodos de **pesquisa descritivo-qualitativa**, tendo como suporte, as prerrogativas de Vergara (2005). Sendo os resultados analisados de acordo com o **método quantitativo**, como “a quantificação tanto nas modalidades de coleta das informações, quanto ao tratamento dessas, através de técnicas estatísticas mais simples, como os percentuais e os valores médios” das observações, (RICHARDSON, 1989), com intuito de constituir correlação entre as variáveis: enfermidade, idade, sistema de exploração, a raça equina acometida.

## 4 RESULTADOS E DISCUSSÃO

No decorrer do período da pesquisa foram atendidos **2.513** equinos no Setor de Clínica Médica de Grandes Animais do Hospital Veterinário/CSTR/UFCG, dos quais, 72 acometidos de artrites, dentre esses, 53 (**73,6%**) do sexo masculino e 19 (**26,4%**) do feminino, como evidencia a **tabela 1**.

O fundamento básico na composição da amostra dos enfermos, consistiu na investigação de históricos, ou a identificação de disfunção locomotora funcional, ou morfológica articular, em especial, manifestações caracterizadas por claudicação e/ou aumento de volume articular.

Sendo o estabelecimento diagnóstico possibilitado, mediante constatações através da avaliação física e elucidação complementar, por análises clínicas e de achados radiográficos. Cujo procedimento, possibilitou efetiva consistência diagnóstica e de fundamental importância analítica na prática avaliativa dos acometimentos articulares com implicação óssea aguda e nos episódios crônicos degenerativos, ou proliferativos peri articulares.

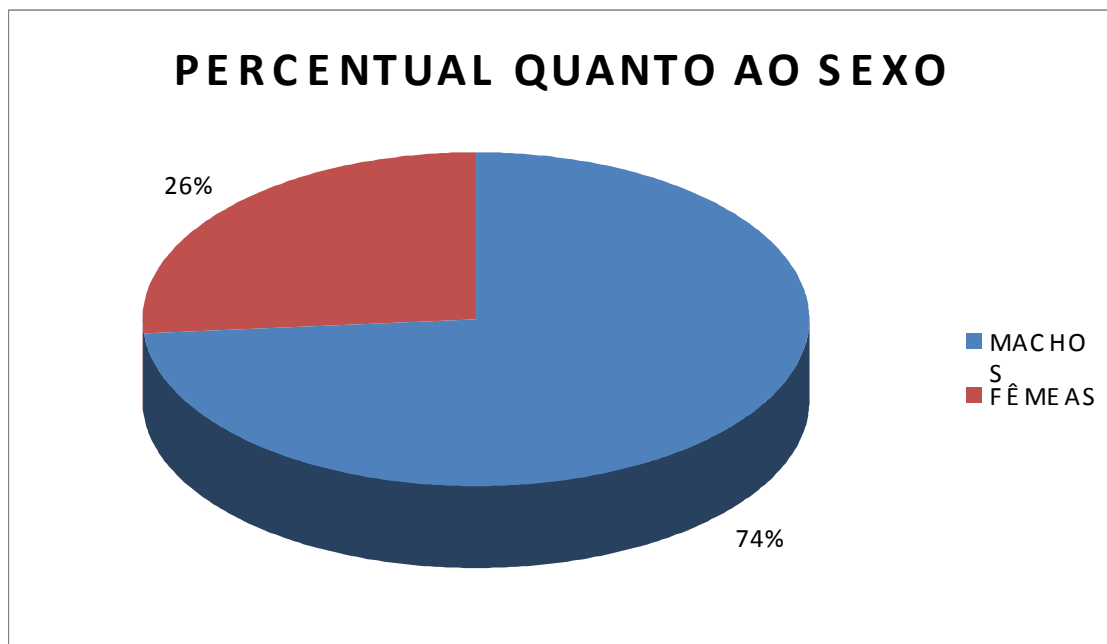
**Tabela 1.** Casuística total e percentual por sexo dos equinos acometidos de artrites, registrado no Setor de Clínica Médica de Grandes Animais do Hospital Veterinário (HV) do Centro de Saúde e Tecnologia Rural (CSTR) da Universidade Federal de Campina Grande (UFCG), Patos – PB, no período de janeiro/2004 a dezembro/2015.

<b>Espécime</b>	<b>Casuística dos acometidos de artrites</b>	<b>%</b>
Machos	53	<b>73,6</b>
Fêmeas	19	<b>26,4</b>
<b>TOTAL</b>	<b>72</b>	<b>100</b>

#### **4.1 Características da casuística**

Observou-se uma maior contingência de acometimentos em equinos em faixa etária de seis a oito anos, com maior ocorrência de enfermos da raça Quarto de Milha e mestiçagens, sendo de menor prevalência em equinos, Sem Raça Definida (SRD) e Puro Sangue Inglês; nativos do Município de Patos - PB e procedentes de municípios circunvizinhos, inclusive dos Estados do Rio Grande do Norte. Submetidos a sistema de exploração semi-intensivo e intensivo, com dieta alimentar a base de forragem e concentrado, comumente constituída de pastagem nativa, capim elefante (*Pennisetum purpureum*), grama (*Cynodon spp*), brachiara (*Brachiara spp*) e alguns, com disponibilidade complementar de feno comercial; farelo de milho como concentrado mais ofertado e alguns, com oferta diária de ração balanceada industrializada, farelo de trigo e grãos de milho, porém em subutilização.

Portanto, conforme foi constatado o percentual de equinos machos acometidos foi marcadamente superior ao de fêmeas, conforme está delineado no **gráfico 1**. Certamente justificável pela maior utilização de machos nas atividades desportivas, como pode ser constatado nas práticas de vaquejada. Sendo essa prevalência sexual, semelhante aos resultados obtidos por Cruz (2011), no entanto, em desacordo com as citações de Rocha (2008), que referencia quanto a uma maior propensão em fêmeas; no entanto, as verificações de Castillo e Oliver (2009), demonstraram uma distribuição similar em ambos os sexos.



**Gráfico 1.** Demonstrativo do percentual das ocorrências de artrites correlatas ao sexo, em equinos atendidos no Setor de Clínica Médica de Grandes Animais do Hospital Veterinário (HV) do Centro de Saúde e Tecnologia Rural (CSTR) da Universidade Federal de Campina Grande (UFCG), Patos – PB, período de janeiro/2004 a dezembro/2015.

#### 4.2. Prevalência racial

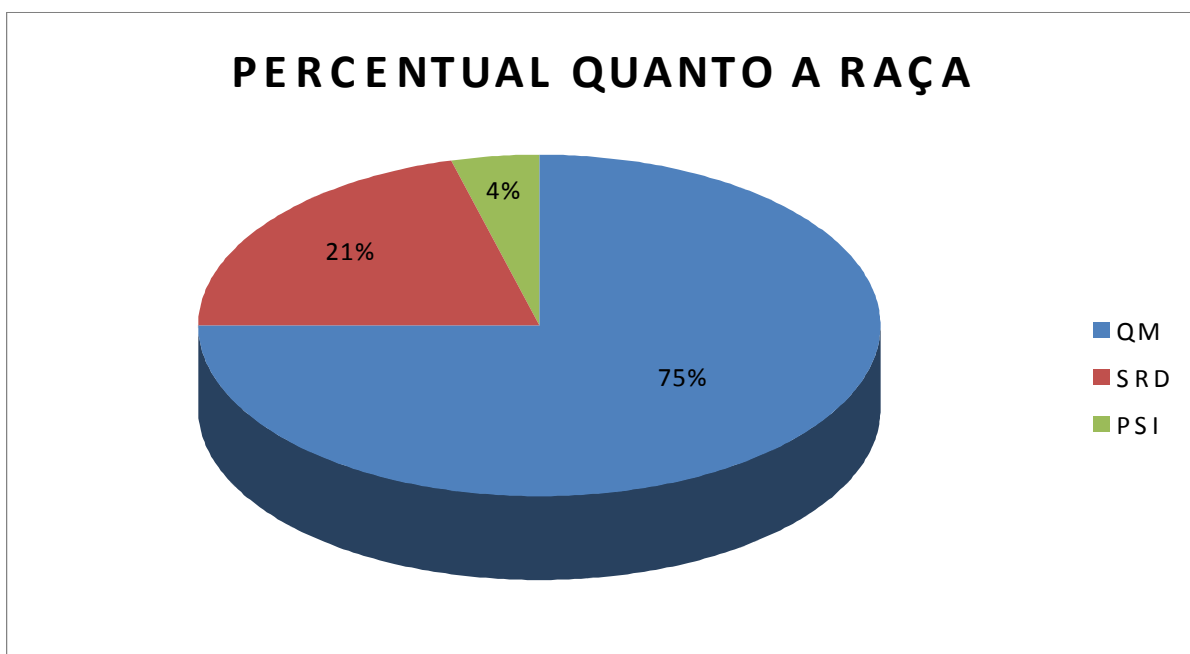
Como estabelece a **tabela 2**, Dentre os 72 acometimentos de artrites, foi verificado um percentual de 75% (54) ocorrências em equinos da raça Quarto de Milha e seus mestiços, enquanto que, 20,8% (15) em espécimes Sem Raça Definida e, 4,1% (3) em equinos da raça Puro Sangue Inglês.

**Tabela 2.** Casuística total e percentual por raça, dos acometimentos de artrites em equinos atendidos no Setor de Clínica Médica de Grandes Animais do Hospital Veterinário (HV) do Centro de Saúde e Tecnologia Rural (CSTR) da Universidade Federal de Campina Grande (UFCG), Patos – PB, no período de janeiro/2004 a dezembro/2015.

Raça	Casuística	Percentual
Quarto de Milha	54	75
Sem Raça Definida	15	20,8
Puro Sangue Inglês	3	4,2
<b>TOTAL</b>	<b>72</b>	<b>100</b>

Em relação às raças dos equinos acometidos de doenças articulares, a prevalência da raça Quarto de milha, conforme as evidencias no **Gráfico 2**, provavelmente pela predominância de exploração dessa raça na equinocultura nordestina, em detrimento de suas potencialidades

compatíveis, quanto ao aproveitamento em vaquejada e corrida de prado, conforme ocorre na Micro Região da Prata, do Estado da Paraíba.



**Gráfico 2.** Percentual quanto as raças (QM= Quarto de Milha; SRD= Sem Raça Definida; PSI= Puro Sangue Inglês) dos equinos acometidos de artrite, atendidos no Setor de Clínica Médica de Grandes Animais do Hospital Veterinário (HV) do Centro de Saúde e Tecnologia Rural (CSTR) da Universidade Federal de Campina Grande (UFCG), Patos – PB, período de janeiro/2004 a dezembro/2015.

#### 4.3 Casuística das ocorrências de artrites

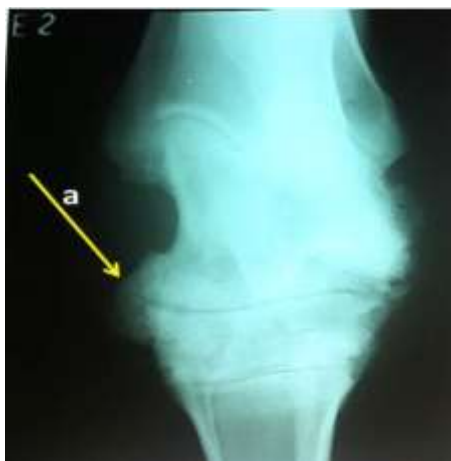De acordo com o número de equinos analisados foi constatado maior predominância de osteoartrites, perfazendo 43,05% (31 casos) das ocorrências, 36,11% (26 casos) de artrite séptica, 18,05% (13 casos) de artrite traumática e 2,77% (dois casos) de osteocondrose, como demonstra a **Tabela 3**. Sendo as osteoartrites, observadas em equinos com idade média de sete anos, com prevalência de ocorrências na raça Quarto de Milha.

**Tabela 3.** Casuística total e percentual por afecção das ocorrências de artrites em equinos atendidos no Setor de Clínica Médica de Grandes Animais do Hospital Veterinário (HV) do Centro de Saúde e Tecnologia Rural (CSTR) da Universidade Federal de Campina Grande (UFCG), Patos – PB, período de janeiro/2004 a dezembro/2015.

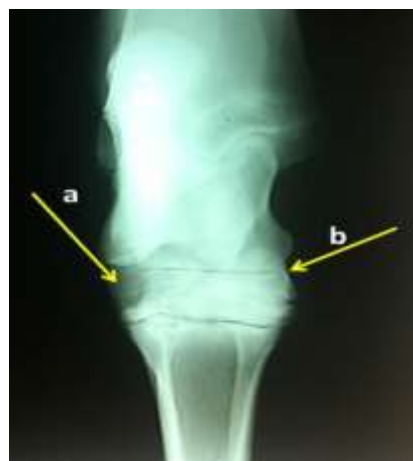Artropatias	Casuística	Percentual
Artrite Séptica	26	36,11
Artrite Traumática	13	18,05
Osteocondrose	2	2,77
Osteoartrite	31	43,05
<b>TOTAL</b>	<b>72</b>	<b>100%</b>

As verificações das ocorrências prevalentes de osteoartrites (**figuras 7 e 8**) társicas são compatíveis com as literaturas referenciadas e, de acordo com as afirmações de Buonora (2007), “consideradas como a principal causa de claudicação em equinos e de consequente inutilização funcional de equinos”, principalmente, “por deterioração progressiva da cartilagem articular, de alterações ósseas e de tecidos moles e, consequentes complicações secundárias”.

Que pode está relacionado a fatores predisponentes, como a idade (na pesquisa com observação em média de sete anos), que favorece há alterações estruturais e subsequentemente, alterações biomecânicas; excesso de carboidratos, devido o ganho de peso e, quanto ao sexo, com maior propensão para fêmea, como referenciam Buonora (2007) e Rocha (2008). Possivelmente justificáveis pela maior demanda na região de equinos do sexo masculino, da raça Quarto de Milha e mestiçagens, com finalidade de exploração em vaquejada; por isso, como estabelecem Smith, (2006) e Rocha (2008), superalimentados com excesso de carboidratos na dieta, com propensão para ganho, traumas e a estresse mecânico repetitivo.



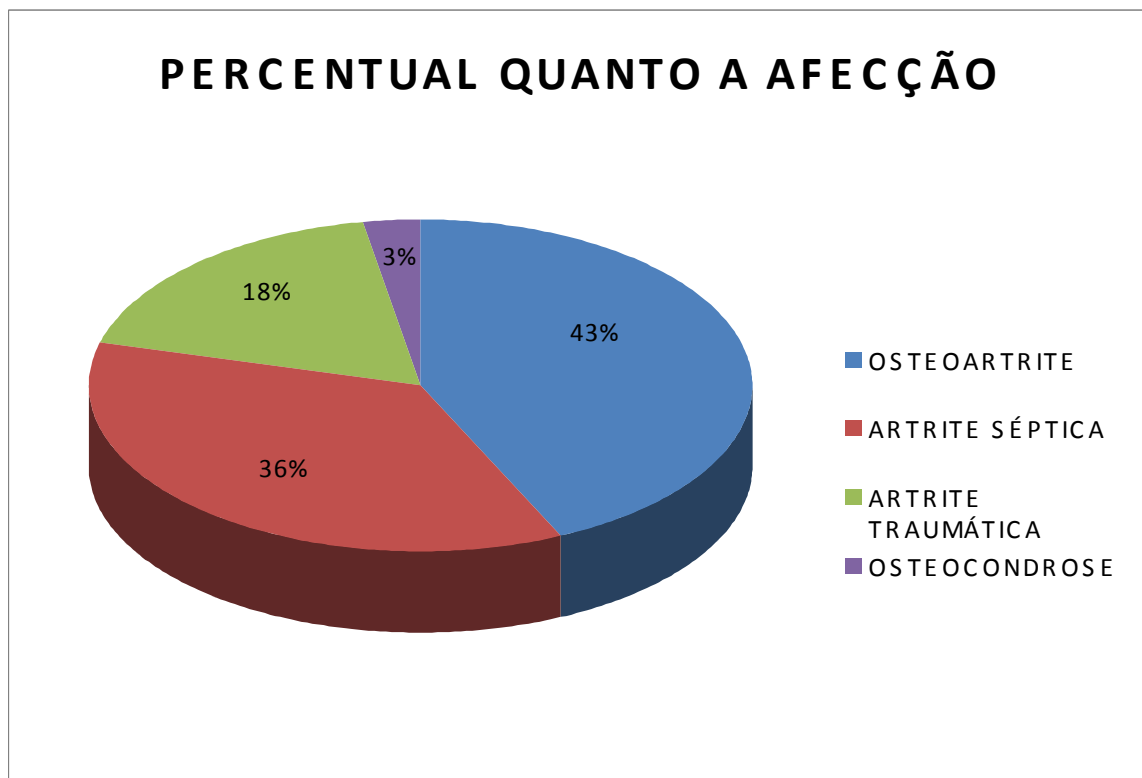
**Figura 7.** Imagem radiográfica de osteoartrite társica em equino de ano e oito meses de idade: (a) proeminência exacerbada de proliferação óssea.  
**Fonte:** Arquivos HV-UFCG. 2014.



**Figura 8.** Imagem radiográfica de osteoartrite társica em equino de oito anos de idade: (a) destaque de proliferação óssea bilateral; (b) fase inicial de redução intra – articular.  
**Fonte:** Arquivos HV-UFCG. 2014.

Como está delineado no **gráfico 3**, verificou-se uma maior prevalência de osteoartrite, sendo esses achados compatíveis com as citações de Stashak (2006), Teixeira (2009) e Rist (2011), quanto a cronicidade e a condição diagnóstica radiográfica, facilitada pela natureza proliferativa das lesões.





**Gráfico 3.** Representação gráfica dos percentuais específicos de artrites diagnosticadas em equinos atendidos no Setor de Clínica Médica de Grandes Animais do Hospital Veterinário (HV) do Centro de Saúde e Tecnologia Rural (CSTR) da Universidade Federal de Campina Grande (UFCG), Patos – PB, no período de janeiro/2004 a dezembro/2015.

Portanto, constatando-se um percentual marcadamente expressivo de artrite séptica, referente a 36,11% das ocorrências, possivelmente correlata a complicações traumáticas e daí, se constitui uma etapa indicativa de evoluir a “doença erosiva progressiva das articulações”, como afirma Stashak (2006), de condição etiopatogênica desencadeante, consonante com os enunciados de Knottenbelt e Pascoe (1998), Aiello e Mays (2001) e Thomassian (2005); uma vez que, a maioria assinalada em equinos adultos utilizados em vaquejada; assim como, embasada a conotação percentual de artrite traumática (18,05%).

No entanto, o percentual relativamente baixo de osteocondrose, pode estar relacionado aos enunciados de Stashak (2006) e Cruz (2011), por relatarem que “os sinais clínicos podem ser tardios ou passar despercebidos” e que, “a claudicação pode ser variável ou ausente até a instalação de impotência funcional”; ou como afirmam Teixeira (2009) e Rist (2011) que na osteocondrose “a radiologia impossibilita detecção de lesões na cartilagem”, “apenas denunciáveis em fases avançadas, com evidências no osso subcondral e de fragmentos osteocondrais mineralizados”.

#### 4.4 Casuística dos sinais clínicos

Em relação aos sinais clínicos observados nos 72 episódios atendidos no decorrer da pesquisa, houve predominância na constatação de aumento de volume articular, com percentual de ocorrência em 72% dos acometidos (52 casos), claudicação em variados graus, observada em 36% dos acontecimentos (26 casos) e, o aumento da sensibilidade articular à palpação, observado em 12,5% das ocorrências (nove casos), conforme está demonstrado na **tabela 4**. Bem como, a verificação de ocorrências não claudicantes e sem manifestação clínica tecidual.

**Tabela 4.** Demonstrativo da casuística e percentual dos sinais clínicos dos acometimentos de artrite equinos atendidos no Setor de Clínica Médica de Grandes Animais do Hospital Veterinário (HV) do Centro de Saúde e Tecnologia Rural (CSTR) da Universidade Federal de Campina Grande (UFCG), Patos – PB, período de janeiro/2004 a dezembro/2015.

<b>Principais sinais clínicos</b>	<b>Casuística</b>	<b>Percentual</b>
Aumento de Volume	52	75,0
Claudicação	26	20,8
Sensibilidade à palpação	9	4,20

No entanto, ressaltando que esses sinais foram verificados de forma isolada em determinados episódios (essencialmente, as claudicações), ou associados, como o aumento de volume articular, claudicação e aumento da sensibilidade articular, verificados nos acometimentos agudos, subagudos e nas recidivas de cronicidades, como afirmam AIELO e MAYS (2001), Thomassian (2005), STASHAK (2006), Buonora (2007) e Vieira (2009).

Assim como, inexistência de sinais clínicos morfológicos, como o aumento de volume articular, ou dolorosos, que seriam manifestados através de claudicação e/ou aumento da sensibilidade articular. Nessas circunstâncias, sugestivas mediante histórico correlato a disfunção articular, sendo detectáveis apenas, através de avaliação radiográficos, conforme citam BUENO et al. (2008), acerca da “osteocondrose, sem sinais clínicos, porém com achados radiográficos”, classificadas como osteocondrose do tipo três, segundo a natureza e evolução das lesões.

#### 4.5 Protocolos terapêuticos adotados no HV/UFCG

As terapias adotadas nas ocorrências de artrites são compatíveis com os dados referenciados, adotando-se em morbidades graves a administração de fluidoterapia parenteral, mediante a utilização de solução glicosada a 5%, compostos vitamínicos hidrossolúveis, aminoácidos e minerais, como suporte orgânico e alimentar.

Procedimentos sintomáticos, principalmente, antitérmicos, analgésicos e antiinflamatórios, através de administração parenteral endovenosa, compatíveis com as citações de Knottenbelt e Pascoe (1998), Radostits et al. (2005), Thomassian (2005), Smith (2006), Stashak (2006), Rocha (2008) e Ramos (2013).

A duração dos protocolos foi bastante variável, segundo forma clínica da artrite, a natureza evolutiva, ou a severidade necrótica, hipertrófica, ou infecciosa; assim como, as medidas sintomáticas e coadjuvantes.

### ↳ **Terapia antiinfecciosa**

Nas enfermidades infecciosas primárias e secundárias ou preventivamente, a administração de produtos antiinfecciosos, de amplo espectro de ação, bactericidas, a base da associação de penicilina G e dihiroestreptomicina<sup>1</sup>, gentamicina<sup>2</sup>, enrofloxacina<sup>3</sup> e sulfonamidas<sup>4</sup>; sendo compatíveis com as recomendações de Aiello e Mays (2001), Thomassian (2005), Stashak (2006), Rocha (2008) e Ramos (2013); utilizando-se nas gravidades infecciosas, a administração parenteral intramuscular e infiltração tópica, de associações antibióticas e quimioterápicas de amplo espectro de ação, com intento de assegurar a eficácia.

Ressaltando-se que em todas as circunstâncias de acometimentos e evolutiva, consistia como medida terapêutica imprescindível, o procedimento de imobilizações compressivas, com utilização de ataduras de crepe elástica de 15 a 20 cm, visando estabelecer a condição de inércia, como suporte as estruturas lesionadas, mediante a inibição da mobilidade articular.

### ↳ **Terapia antiinflamatória/analgésica**

Administração de AINES, sendo mais comum o uso via parenteral intramuscular, de flunixin meglumine<sup>5</sup>, bem como, a utilização de fenilbutazona<sup>6</sup>, monofenilbutazona<sup>7</sup> e diclofenaco sódico,<sup>8</sup>. de conformidade com as recomendações de Aiello e Mays (2001), Thomassian (2005), Stashak (2006), Rocha (2008) e Ramos (2013).

### ↳ **Terapia tópica**

---

<sup>1</sup> Pencivet® - Lab. Intervet; Bravecilin® - Lab. Bravet; Septipen - Lab. Vallée; Pentabiótico® - Lab. Fort Dodge.

<sup>2</sup> Gentrin® - Lab. Ourofino; Gentamax® - Lab. Marcolab.

<sup>3</sup> Enrofloxacina: Lab. Tortuga; Floxiclin: Lab. Biofarma.

<sup>4</sup> Borgal - Lab. Intervet; Virbac; Tribissen - Lab. Intervet; Shering-Plough.

<sup>5</sup> Desflan® - Lab. Ourofino; Banamine® - Lab. Shering.

<sup>6</sup> Equipalazone® - Lab. Marcolab.

<sup>7</sup> Monofenew® - Lab. Vetril.

<sup>8</sup> Voltaren 75mg - Lab.

Adotando-se medidas tópicas usuais em diferentes ocorrências, mediante os seguintes procedimentos, condizentes com as citações de Thomassian (2005), Smith (2006), Stashak (2006):

☞ **crioterapia:** mediante a realização de ducha, compressa, ou bolsa gelada, durante 20-30 minutos;

☞ **artrites sépticas ou feridas articulares:** curativos diários de conformidade com a natureza da lesão, sendo de adoção comum:

- » antissepsia com solução de sulfato de cobre, em fraca concentração, ou de clorexidine;
- » antissepsia e perfusão articular (dimesol + gentamicina + solução de NaCl 0,9%), em certos casos de artrite séptica;
- » uso tópico de pomadas a base nitrofurazona, ou de pomada de Penicilina G + Dihidroestreptomicina + uréia e vitamina A<sup>9</sup>;
- » vedação da lesão com gaze e atadura compressiva.

☞ **revulsivação química:** efetuada em lesões fibróticas e proliferações ósseas periarticulares de processos crônica, com utilização de glicerina iodada a 10%, ou produtos revulsivantes comerciais. A fim, de agudizar ou reverter neoformação periarticular, através de irritação tecidual, ou de fibrólise e/ou de osteólise;

☞ **medidas de manejo e dietéticas:** repouso absoluto, cama macia; alimentação a base de forragem.

### ↳ **Terapias coadjuvantes**

Administração oral, ou parenteral de vitaminas e aminoácidos antinecróticos<sup>10</sup> e de síntese regeneradora, como a biotina, lisina, metionina e como a vitamina E, em ocorrências complicadas com necrose da cartilagem articular.

Em termos relativos, dentre as medidas terapêuticas mais efetuadas, as aplicação de revulsivos foram mais praticadas, atingindo um percentual de 33%, a administrações sistêmicas de antiinflamatório corticoides 20% e de AINEs 9,7% e, de DMSO local, 26%; 15% de execuções de crioterapia; 23% de antibioticoterapia sistêmica e 19% em perfusão regional, efetuadas em artrites

---

<sup>9</sup> Ganadol ®- Lab. Fort Dodge

<sup>10</sup> Biohoof® - Lab. Vetnil;

sépticas e, 6% de limpeza e antissepsia nas sépticas abertas; submetendo-se 27% dos acometidos, a repouso absoluto sob embaiamento, com dieta alimentar restrita, a base de forragem verde.

O levantamento das ocorrências nos prontuários e acompanhamentos de casuística ambulatoriais no Hospital Veterinário, possibilitou deliberar, que a incidência de artrites decorre da correlação com a prática desportiva, que se constitui um fator potencialmente desencadeante das artrites em equinos, em detrimento de condições abusivas nos treinamentos e competições excessiva, em condições exaustivas repetitivas, com isso mais predispostos a traumas que podem acarretar artrite do tipo traumática e secundariamente, artrite séptica, com evolução degenerativas da cartilagem articular e do osso subcondral, em diferentes fases de osteocondrose, que pode evoluir a formas complicadas de osteoartrite, com evolução proliferativa, que em casos mais avançados pode culminar em invalidez por anquilose.

Diante das experiências práticas que a realização desse trabalho possibilitou, considera-se que os recursos diagnósticos disponíveis no Hospital Veterinário/ UFCG, são satisfatórios, do mesmo modo, os protocolos terapêuticos adotados, revelando alto índice de recuperação, exceto nos acontecimentos de natureza irreversível, em detrimento severas perdas morfofuncionais, ou evolução tardia. Portanto, considera-se que as verificações desse trabalho podem contribuir como suporte subsidiário efetivo.

## 5 CONCLUSÃO

As observações desse estudo permitem concluir que:

Os dados referenciados permitem estabelecer que artrites em equinos são ocorrências que podem evoluir a condições de caráter irreversível, por invalidez anquilosante;

✓ os métodos diagnósticos por imagem, em especial, o exame radiográfico e termográfico e, a avaliação do líquido sinovial, são imprescindíveis para a elucidações diagnósticas específicas de certas artropatias, como as osteocondroses e osteoartrites;

✓ nas condições da realização desse estudo, osteoartrites társicas são prevalentes em equinos adultos jovens da raça Quarto de Milha;

✓ os recursos diagnósticos utilizados e as terapias adotados no Hospital veterinário/UFCG, constituem-se efetivos na diagnose e tratamento de artrites passíveis de recuperação.

## 6 REFERÊNCIAS

AIELO, S. E.; MAYS, A. **Manual Merck de Veterinária**. 8 ed. São Paulo: Roca, 2001. 2980p.

ANDRADE, L. S. **O condicionamento do equino no Brasil**. Recife: Equicenter, 1986. 201 pg.

BARCELOS, Kate Moura da Costa et al. Exame ultrassonográfico da articulação metacarpofalangeana de equinos praticantes de polo na zona oeste do estado do rio de janeiro: protocolo e mensurações. **Veterinária e Zootecnia**, Rio de Janeiro, p.407-415, setembro 2012. Disponível em: <<http://www.fmvz.unesp.br/rvz/index.php/rvz/article/viewFile/481/372>>. Acesso em: 15/11/2015.

BASILE, Roberta Carvalho. **Metodologia de avaliação e análise de termografia em equinos**. 2012. 102 f. TCC (Graduação) - Curso de Medicina Veterinária, Universidade Estadual de São Paulo, Jaboticabal, 2012. Disponível em: <<http://repositorio.unesp.br/handle/11449/118231>>. Acesso em: 30 ago. 2015.

BETTO FILHO, et al. Métodos semiológicos do aparelho locomotor de equinos. **Revista Científica de Medicina Veterinária**, São Paulo, v. 4, n. 8, p.1-6, jan. 2007. Semestral. Disponível em: <[http://faef.revista.inf.br/imagens\\_arquivos/arquivos\\_destaque/RUFgsgJl51d1oZ3\\_2013-5-21-17-1-40.pdf](http://faef.revista.inf.br/imagens_arquivos/arquivos_destaque/RUFgsgJl51d1oZ3_2013-5-21-17-1-40.pdf)>. Acesso em: 10/11/2015.

BUONORA, Gilson Santos. **Osteoartrite equina**. 2007. 35 f. Monografia (Especialização) - Curso de Medicina Veterinária, Faculdade de Jaguariúna, Recife, 2007. CD-ROM.

CARON, J. ROSS MW, DYSON SJ, **Diagnosis and management of lameness in the horse**. Philadelphia, Saunders, 572-591. 2013.

CARVALHO RIBEIRO, R. Incidência de achados radiográficos nas articulações tíbio-tarso-metatarsiana, metacarpo (metatarso)-falangeana, interfalangeana distal e osso navicular em cavalos lusitanos clinicamente normais: 120 casos. Dissertação de Mestrado - Universidade Santo Amaro. Santo Amaro – SP. 46p. 2005. Disponível em [www.equalli.com.br/upload/textos/pdf/prt/41.pdf](http://www.equalli.com.br/upload/textos/pdf/prt/41.pdf) acessado em 08/02/14.

CRUZ, Rodrigo Silvério Ferreira da. **Tratamento cirúrgico da osteocondrite dissecante em equinos**:: estudo retrospectivo e análise crítica. 2011. 95 f. Dissertação (Mestrado) - Curso de Medicina Veterinária, Faculdade de Medicina Veterinária e Zootecnia, Universidade de São Paulo, São Paulo, 2011. Disponível em: <[file:///D:/Downloads/RODRIGO\\_SILVERIO\\_FERREORA\\_CRUZ.pdf](file:///D:/Downloads/RODRIGO_SILVERIO_FERREORA_CRUZ.pdf)>. Acesso em: 21/09/2015.

DYCE, K. M.; SACK, W. O.; WENSING, C. J. G. **Tratado de Anatomia Veterinária**. 3 ed. Rio de Janeiro: Elsevier, 2004. 897p.

GETTY, R. **Anatomia dos Animais Doméstico**. Vol. I, 5 ed. Guanabara Koogan, Rio de Janeiro, 1986. 1134p.

KIDD, J. A.; FULLER, C.; BARR, A. R. S. Osteoarthritis in the horse. *Equine veterinary Education*, v. 13, n. 3, p. 160-168, 2001.

KNOTTENBELT, D. C.; PASCOE, R. R. **Afecções e Distúrbios do Equino**. 1ª ed. São Paulo: Manole LTDA, 1998. 432p.

KÖNIG, E. H.; LIEBICH, Hans-George. **Anatomia dos Animais Domésticos**. Tradução: Althen Teixeira Filho. Porto Alegre. Artmed Editora, 2011. v. 2. 399 p.

LEME, Fabíola de Oliveira, Et al., **Líquido sinovial em equinos: proteína, celularidade e precipitação de mucina, a fresco, após refrigeração e congelamento**. Ciência Rural, Santa Maria, v. 29, n. 1, p. 33-37. 1999.

Acessado <<http://www.scielo.br/pdf/cr/v29n1/a07v29n1.pdf>> em, 30/10/2015.

LEWIS, L. D. **Nutrição Clínica Equina: Alimentação e Cuidados**. Roca, São Paulo. 2000.

LOESER, R. F. The biology of osteoarthritis. In: *Annual meeting of the American College of Veterinary Pathologists*, 56., & *Annual Meeting of the American Society for Veterinary Clinical Pathology*, 40., 2005.

MCILWRAITH, C.W. Current concepts in equine degenerative joint disease. *J. Am. Vet. Med. Assoc.*, 180, 239-250. 2001.

MCILWRAITH, C. W. Disease processo of synovial membrane, fibrous capsule, ligaments and articular cartilage. In: *STASHAK, T. S. Adam's lameness in horse*. 4. Ed. Philadelphia: Lippincott Williams & Wilkins, P. 459-645. 2003.

MENDES JÚNIOR, José Wilson. **Ocorrências de osteoartrite társica em equinos atendidos no Hospital Veterinário/UFCG/ PATOS - PB, no período de 2004 -2013**. 2015. 35 f. TCC (Graduação) - Curso de Medicina Veterinária, Universidade Federal de Campina Grande, Patos - PB, 2015. CD-ROM.

MENEZ, Jamila. **Osteoartrite pós-traumática das articulações do carpo**. 2005. 65 f. Monografia (Especialização) - Curso de Medicina Veterinária, Universidade de Santo Amaro, São Paulo, 2005. CD-ROM.

MIKAIL, S. Termografia: O mapa térmico das lesões. **Revista Brasileira de Medicina: MAIS EQUINA**. Vol. 5, no. 1. Junho de 2006.

OLIVEIRA, Carlos Eduardo Fernandes de. **Afecções locomotoras traumáticas em equinos (Equus caballus, Linnaeus, 1758) de vaquejada atendidos no Hospital Veterinário/ UFCG, Patos - PB**. 2008. 55 f. TCC (Graduação) - Curso de Medicina Veterinária, Universidade Federal de Campina Grande, Patos - PB, 2008. CD-ROM.

RADOSTITS, O. M.; GAY, C. C.; BLOOD, D. C.; HINCHCLIFF, K. W. **Clínica veterinária: um tratado de doenças dos bovinos, ovinos, suínos, caprinos e equinos**. 10. ed. Rio de Janeiro: Guanabara Koogan, 2005. 1737p.

RAMOS, Ana Sofia Coelho. **Estudo clínico, análise de líquido sinovial e teste ELIA - CCP em equinos com osteocondrose**. 2013. 61 f. Dissertação (Mestrado) - Curso de Medicina Veterinária, Universidade de Trás - Os - Montes e Alto Douro, Vila Real, 2013. Disponível em: <<http://hdl.handle.net/10348/4547>>. Acesso em: 22/09/2015.



- RICHARDSON, Roberto Jarry, **Pesquisa social: métodos e técnicas**. São Paulo: Atlas, 989. 228p.
- RIZZONI, Leandro Bacalete; MIYAUCHI, Tochimara Aparecida. Principais doenças dos neonatos equinos. **Veterinária Basilica**, Alfenas, v. 6, n. 1, p.9-16, nov. 2012. Disponível em: <<https://docs.google.com/viewer?a=v&pid=sites&srcid=ZGVmYXVsdGRvbWFpbnxwcm9mZXJpY2FndWlycm98Z3g6NTQyZDEwMjUyZDRkZWZhYQ>>. Acesso em: 01/08/2015.
- ROCHA, Francisco José, **Osteoartrites em Equinos**. 2008. 66 f. Dissertação de Mestrado-Faculdade de medicina veterinária. Universidade Técnica de Lisboa. Lisboa 2008. Disponível em: <<http://www.repository.utl.pt/handle/10400.5/6220>> Acesso em: 17/09/2015.
- ROSA, Liliana Reis. **Indicações da artroscopia em equinos**. 2009. 1 CD-ROM. Trabalho de conclusão de curso (bacharelado - Medicina Veterinária) - Universidade Estadual Paulista, Faculdade de Medicina Veterinária e Zootecnia, 2009. Disponível em: <<http://hdl.handle.net/11449/120868>>. Acesso em: 21/10/2015.
- RIJT, Maaike Petronella van de. **Alterações radiográficas e ecográficas de equino de osteoartrite da articulação metacarpofalângica em equinos de desporto**. 2011. 84 f. Dissertação (Mestrado) - Curso de Medicina Veterinária, Universidade Lusófona de Humanidades e Tecnologias, Lisboa, 2011. Disponível em: <<http://recil.ulusofona.pt/handle/10437/2720>>. Acesso em: 20/11/2015.
- SMITH, B. P. **Medicina interna de grandes animais**. 3ª ed. Tradução: Fernando Gomes do Nascimento. São Paulo - SP: Manole, 2006. 1727p.
- SOUTO, Pollyana Cordeiro et al. **Poliartrite séptica em potro: relato de caso**. In: XIII JORNADA DE ENSINO, PESQUISA E EXTENSÃO - JEPEX 2013, 13., 2013, Recife. **Anais...** . Recife: Jepex, 2013. p. 1 - 3.
- SOUZA, Adriana Helena. **Tamponamento cecal: Aspectos clínicos, fisiopatológico e terapêutico na laminite experimental em eqüinos**. 2007. 77 f. Tese (Doutorado em cirurgia veterinária) - Faculdade de ciências agrárias e veterinárias, Universidade Estadual Paulista; Jaboticabal, janeiro de 2007. Disponível em: < <http://www.fcav.unesp.br/download/pgtrabs/cir/d/1892.pdf>.> Acesso: 21/21/2013.
- STASHAK, T. S. **Claudicação em Equinos Segundo Admas**. 5ª. ed. São Paulo: Roca, 2006.
- TEIXEIRA, João Afoito de Almeida. **Avaliação radiográfica de osteocondrose como contributo na seleção de reprodutores da raça puro sangue lusitano**. 2009. 88 f. Dissertação (Mestrado) - Curso de Medicina Veterinária, Universidade Técnica de Lisboa, Lisboa, 2009. Disponível em: <<https://www.repository.utl.pt/handle/10400.5/1573>>. Acesso em: 22/08/2015.
- THOMASSIAN, A. **Enfermidades dos equinos**. 4. ed. São Paulo: Livraria Varela, 2005.
- TURNER, T. A. **Diagnostic thermography**. Veterinary Clinics of North America vol. 17. no.1, Abril de 2001.
- VIEGA, Ana Carolina Rocha. **Estudo retrospectivo de casuística abrangendo metodologia diagnóstica da osteoartrite em equinos**. 2006. 76 f. Dissertação (Mestrado) - Curso de Medicina Veterinária, Clínica Veterinária, Universidade de São Paulo, São Paulo, 2006.

VIEIRA, Fernando de Almeida. **Diagnóstico e tratamento da artrite séptica em equinos**. 2009. 37 f. TCC (Graduação) - Curso de Medicina Veterinária, Faculdades Metropolitanas Unidas, São Paulo, 2009. Disponível em: <<http://arquivo.fmu.br/prodisc/medvet/fav.pdf>>. Acesso em: 30 set. 2015.

VERGARA, Sylvia Constant. **Projetos e relatórios de pesquisa**. 6. ed. São Paulo: Atlas, 2005. 174p.