

UNIVERSIDADE FEDERAL DE CAMPINA GRANDE
CENTRO DE SAÚDE E TECNOLOGIA RURAL
CAMPUS DE PATOS-PB
CURSO DE MEDICINA VETERINÁRIA

MONOGRAFIA

Correlação Clínica Laboratorial da Cinomose, Erliquiose e Leishmaniose com
a Ceratoconjuntivite Seca em Cães

JOSSIARA ABRANTE RODRIGUES

2015



UNIVERSIDADE FEDERAL DE CAMPINA GRANDE
CENTRO DE SAÚDE E TECNOLOGIA RURAL
CAMPUS DE PATOS-PB
CURSO DE MEDICINA VETERINÁRIA

MONOGRAFIA

Correlação Clínica Laboratorial da Cinomose, Erliquiose e Leishmaniose com
a Ceratoconjuntivite Seca em Cães

Jossira Abrante Rodrigues

Graduanda

Prof. Dr. Almir Pereira de Souza

Orientador

M. V. MSc. Atticcus Tanikawa

Co-Orientador

Patos-PB

Maio de 2015

FICHA CATALOGRÁFICA ELABORADA PELA BIBLIOTECA DO CSRT DA UFCG

R696c Rodrigues, Jossiara Abrante

Correlação clínica laboratorial da Cinomose, Erliquiose e Leishmaniose com a Ceratoconjutivite Seca em cães / Jossiara Abrante Rodrigues. – Patos, 2015.

47f.: il. color.

Trabalho de Conclusão de Curso (Medicina Veterinária) – Universidade Federal de Campina Grande, Centro de Saúde e Tecnologia Rural, 2015.

“Orientação: Prof. Dr. Almir Pereira de Souza”

“Coorientação: M.V. MSc. Atticus Tanikawa”

Referências.

1. Oftalmologia. 2. Anemia. 3. Hipoalbuminemia. 4. Azotemia.

I. Título.

CDU 616:619

UNIVERSIDADE FEDERAL DE CAMPINA GRANDE
CENTRO DE SAÚDE E TECNOLOGIA RURAL
CAMPUS DE PATOS - PB
CURSO DE MEDICINA VETERINÁRIA

JOSSIARA ABRANTE RODRIGUES
Graduanda

Monografia submetida ao curso de Medicina Veterinária como requisito parcial para a obtenção do grau de Médico Veterinário.

APROVADO EM ____/____/____

EXAMINADORES

Prof. Dr. Almir Pereira de Souza
Orientador

MsC. Rosileide Carneiro dos Santos
Examinador I

Méd. Vet. MSc. Robério Gomes Olinda
Examinador II

Dedicatória

Aos meus pais José Rodrigues Barboza e Rita de Cárcia Abrante Rodrigues que sempre estiveram ao meu lado me apoiando e incentivando em todos os momentos da minha vida, por terem feito tudo para que o meu sonho se tornasse realidade.

*Todas as minhas conquistas devem-se a vocês.
Amo vocês.*

Agradecimentos

Primeiramente a Deus que me permitiu a realização do meu sonho apesar de todas as dificuldades destes cinco anos de graduação e por ter me abençoado com uma família tão especial que nunca mediu esforços para a realização desse sonho.

Aos meus pais José e Cárcia, pelo amor e apoio incondicional e por tudo que sempre fizeram por mim. Minha mãe, minha melhor amiga, que sempre me motivou nos momentos mais difíceis, de cansaço e desânimo e ao meu pai por sempre acreditar em mim e pelo exemplo de vida que representa para mim.

A minha irmã Jussara e ao meu cunhado Cícero pela amizade, incentivo e pelo melhor presente que eu poderia ganhar meu sobrinho Caio, por tornar a minha vida mais alegre.

Ao meu namorado Ney pelo amor, amizade, companheirismo e apoio. Por estar ao meu lado nesses anos em todos os momentos de alegrias e tristezas, por não me deixar abater diante das dificuldades.

A minha querida avó Tânia (*in memoriam*) que infelizmente não pode estar presente aqui fisicamente neste momento tão especial da minha vida, mas tenho certeza que onde estiver você está feliz assim como nós.

Aos meus tios Francisca, Maria, Dida e Valmiro por me ajudarem nesta etapa, direta ou indiretamente, por todo apoio e confiança a mim oferecidos.

A Amanda minha amiga de graduação que mesmo seguindo caminhos diferentes sempre se fez presente em minha vida. Uma amiga que sei que posso contar em todos os momentos apesar da distância.

As minhas amigas Ana, Lenissy, Irraraia, Marília, Rejane que desde o ensino médio compartilham deste meu sonho, a distância e o tempo não iram nos separar.

A Evalena e Rafaela, minhas amigas de apartamento pelos momentos de harmonia e descontração.

Aos meus animais Popó, Pretinho, Nina (*in memoriam*) e Ninha por todo amor e companheirismo, por serem a minha fonte de inspiração nesta linda profissão.

Ao meu orientador Almir Pereira de Souza e ao meu co-orientador Atticus Tanikawa pela oportunidade, orientação, disponibilidade e contribuição do conhecimento para realização deste trabalho.

A todos que direta ou indiretamente fizeram parte desta minha caminhada, o meu muito obrigada!

SUMÁRIO

	Pág.
LISTA DE FIGURAS	08
LISTA DE TABELAS	09
RESUMO	10
ABSTRACT	11
1 INTRODUÇÃO	12
2 REVISÃO DE LITERATURA	13
2.1 Ceratoconjuntivite seca.....	13
2.2 Anatomia do sistema ocular.....	13
2.2.1 Globo ocular.....	13
2.2.2 Túnica fibrosa ou camada externa.....	14
2.2.3 Túnica vascular ou camada média.....	15
2.2.4 Túnica nervosa ou camada interna.....	16
2.3 Aparelho lacrimal.....	17
2.3.1 Sistema secretor.....	17
2.3.2 Sistema excretor.....	18
2.3.3 Filme lacrimal.....	19
2.4 Etiologia.....	20
2.5 Doenças sistêmicas que manifestam CCS.....	21
2.5.1 Cinomose.....	21
2.5.2 Erliquiose.....	22
2.5.3 Leishmaniose.....	23
2.6 Ocorrência.....	24
2.7 Manifestações clínicas.....	25
2.8 Diagnóstico.....	26
2.9 Tratamento.....	28
3 MATERIAL E MÉTODOS	29
3.1 Animais.....	29
3.2 Amostragem.....	29
3.3 Análises clínicas.....	29
4 RESULTADOS	31
5 CONCLUSÃO	39
REFERÊNCIAS	40

LISTA DE FIGURAS

	Pág.
Figura 1: Esquematização simplificada da anatomia do olho canino.....	14
Figura 2: Ilustração dos componentes do sistema nasolacrimal de um cão.....	19
Figura 3: Ilustração das três camadas do filme lacrimal pré-corneano.....	20
Figura 4: Secreção ocular mucopurulenta em cão com olho seco. Nota-se também hiperemia de esclera, vascularização e edema de córnea.....	26
Figura 5: Realização do teste lacrimal de Schirmer mostrando tira umedecida e escala em milímetros.....	27

LISTA DE TABELAS

	Pág.
Tabela 1: Resultado do teste lacrimal de schirmer dos 8 animais associados com suas respectivas doenças infecciosas.....	31
Tabela 2: Achados hematológicos dos 3 cães diagnosticados com erliquiose, com os respectivos valores médios e desvio-padrão.....	33
Tabela 3: Achados bioquímicos dos 3 cães diagnosticados com erliquiose, com os respectivos valores médios e desvios-padrão.....	34
Tabela 4: Achados hematológicos dos 3 cães diagnosticados com cinomose, com os respectivos valores médios e desvios-padrão.....	35
Tabela 5: Achados bioquímicos dos 3 cães diagnosticados com cinomose, com os respectivos valores médios e desvios-padrão.....	36
Tabela 6: Achados hematológicos dos 2 cães diagnosticados com leishmaniose, com os respectivos valores médios e desvios-padrão	37
Tabela 7: Achados bioquímicos dos 2 cães diagnosticados com leishmaniose, com os respectivos valores médios e desvios-padrão.....	38

RESUMO

RODRIGUES, JOSSIARA ABRANTE. Correlação clínica laboratorial da Cinomose, Erliquiose e Leishmaniose com a Ceratoconjuntivite Seca em cães. UFCG – CSTR/UAMV, Patos-PB, 2015.1 (Monografia para conclusão do curso de Medicina Veterinária).

A ceratoconjuntivite seca (CCS), também conhecida como “olho seco”, é uma enfermidade de ocorrência comum na oftalmologia veterinária, principalmente em animais de companhia, onde os cães são os mais afetados. Caracteriza-se pela redução da porção aquosa do filme lacrimal ocasionando inflamação e ressecamento da córnea e da conjuntiva, desconforto ocular e redução da acuidade visual. Objetivou-se com este estudo correlacionar os achados hematológicos e bioquímicos de cães com Cinomose, Erliquiose e Leishmaniose com os mecanismos de desenvolvimento da Ceratoconjuntivite Seca. Foram utilizados oito cães atendidos no setor de Clínica Médica de Pequenos Animais do Hospital Veterinário da Universidade Federal de Campina Grande, campus Patos-PB, com quadros clínicos sugestivos de ceratoconjuntivite seca. Estes cães suspeitos foram encaminhados para realização do Teste Lacrimal de Schirmer, sendo considerados positivos os que apresentaram valores inferiores a 15 mm/min. Ato contínuo todos os cães positivos ao teste de triagem foram submetidos à análise sorológica, hematológica e bioquímica para determinação do agente etiológico envolvido na infecção. Dentre os 8 animais diagnosticados com CCS, 3 (6%) apresentaram erliquiose, 3 (6%) com cinomose e 2 (4%) com leishmaniose. Analisando-se os dados dos hemogramas destes oito animais com CCS verificamos que, a anemia normocítica normocrômica, neutrofilia, eosinopenia e trombocitopenia foram as alterações hematológicas mais frequentes. Já as alterações bioquímicas, as mais comuns foram hipoalbuminemia, hiperglobulinemia e azotemia indicando acometimento renal em decorrência da doença infecciosa. Associando as alterações hematológicas e bioquímicas da cinomose, erliquiose e leishmaniose com a manifestação da CCS, sugere-se um envolvimento do aspecto imunomediado já que a produção de anticorpos contra o agente da cinomose, *Ehrlichia sp* e da *Leishmania sp* formam imunocomplexos que se depositam nos tecidos, desencadeando uma resposta inflamatória ao redor dos ductos das glândulas lacrimais ocasionando a CCS.

Palavras-chave: Oftalmologia, anemia, hipoalbuminemia e azotemia.

ABSTRACT

RODRIGUES, JOSSIARA ABRANTE. Laboratory clinical correlation of Distemper, Ehrlichiosis and Leishmaniosis with keratoconjunctivitis Sicca in dogs. UFCG - CSTR/UAMV, Patos-PB, 2015.1 (Monograph for completion of the course of Veterinary Medicine).

The keratoconjunctivitis Sicca (CCS) also known as "dry eye" is a common occurrence of illness in veterinary ophthalmology particularly in companion animals, where dogs are the most affected. It is characterized by reduction of the aqueous portion of the tear film causing inflammation and dryness of the cornea and conjunctiva, ocular discomfort and reduced visual acuity. The aim of this study is to correlate the hematologic and biochemical findings of dogs with distemper, Ehrlichiosis and Leishmaniosis with developing mechanisms of keratoconjunctivitis sicca. We used eight dogs treated at the CMPA sector of the Patos-PB CSTR Veterinary Hospital Federal University of Campina Grande, with clinical picture symptoms suggestive of keratoconjunctivite sicca. These suspects dogs were referred to perform the Schirmer Tear Test, were considered positive those presented below 15 mm/min. Subsequently all positive dogs to screening test were submitted to serological analysis, hematological and biochemistry to determine the etiologic agent involved in the infection. Among 8 animals diagnosed with CCS, 3 (6%) had ehrlichiosis, 3 (6%) with canine distemper and 2 (4%) leishmaniosis. Analyzing data from blood tests of these eight animals with CCS we checked that, normochromic normocytic anemia, neutrophilia, eosinopenia and thrombocytopenia were the most frequent hematological changes. Since the biochemical changes, the most common were hypoalbuminemia, hyperglobulinemia and azotemia indicating renal involvement due to infectious disease. Associating the hematological and biochemical changes distemper, ehrlichiosis and leishmaniosis with the manifestation of SCC, it is suggested an involvement of immune-mediated aspect since the production of antibodies against distemper agent, Ehrlichia and Leishmania form immune complexes that deposit in tissues, triggering an answer infiltration around the ducts of the lacrimal glands causing the CCS.

Keywords: Ophthalmology, anaemia, hypoalbuminemia and azotemia.

1 INTRODUÇÃO

A ceratoconjuntivite seca (CCS) também conhecida como “olho seco” é uma afecção de caráter crônico, que manifesta alterações clínicas resultantes do ressecamento e inflamação da conjuntiva e córnea pela deficiência da porção aquosa do filme lacrimal. A ocorrência da CCS geralmente é bilateral e os principais sinais clínicos são o desconforto ocular associado a dor, opacificação da córnea, secreção ocular, hiperemia conjuntival, neovascularização e úlceras corneanas. A ocorrência da CCS varia entre as raças caninas, contudo há uma frequência maior em animais da raça Cocker Spaniel, Pug, Bulldog Inglês, Yorkshire Terrier, Pequinês e Schnauzer Miniatura.

A etiologia da CCS é desconhecida, porém acredita-se ser multifatorial e associada a doenças inflamatórias imunomediadas das glândulas lacrimais. Dentre as causas mais comuns estão: distúrbios hormonais e infecções sistêmicas de origem infecciosa como a erliquiose, cinomose e leishmaniose.

Na rotina médica da Clínica de Pequenos Animais, as doenças infecciosas ocorrem com frequência, principalmente em regiões endêmicas. Muitas vezes estas doenças infecciosas podem ocorrer concomitantemente com outras, reduzindo a eficácia no tratamento clínico. O diagnóstico presuntivo e os possíveis diagnósticos diferenciais para CCS podem auxiliar o clínico veterinário na conduta terapêutica mais adequada para o tratamento destas enfermidades.

Sendo assim, o conhecimento do médico veterinário dos possíveis agentes etiológicos envolvidos na manifestação da CCS poderá contribuir para a resolução mais precoce da enfermidade e desta forma preservar as características normais da visão do animal.

Objetivou-se através deste estudo correlacionar os achados hematológicos e bioquímicos encontrados em cães com doenças sistêmicas infecciosas (cinomose, erliquiose e leishmaniose) com os mecanismos de desenvolvimento da Ceratoconjuntivite Seca.

2 REVISÃO DE LITERATURA

2.1 Ceratoconjuntivite Seca

A Ceratoconjuntivite Seca (CCS) ou “olho seco” é comumente encontrada na rotina clínica, cuja incidência em cães, recentemente relatada, corresponde a aproximadamente 1% (GELATT, 2003). Esta afecção pode ser causada por alterações nos aspectos quantitativos, qualitativos ou ambos do filme lacrimal pré-corneano. As alterações quantitativas consistem na redução da porção aquosa da lágrima, enquanto que as anormalidades qualitativas causam alterações nos componentes lipídicos ou mucosos (TURNER, 2010).

Na maioria dos casos a CCS resulta de deficiências quantitativas na produção da lágrima, promovendo diminuição da porção aquosa do filme lacrimal (TURNER, 2010). Essa camada da lágrima é responsável pela lubrificação, remoção de sujidades, difusão de nutrientes e oxigênio, e possui elementos do sistema imune, além de ser fundamental a saúde corneana. A produção baixa dessa camada do filme lacrimal provoca irritação da córnea devido ao atrito direto e a não retirada de sujidades. A ocorrência de infecções secundárias é favorecida pela ausência dos elementos de defesa presentes na parte aquosa lacrimal. A córnea prejudica-se pelo déficit de nutrientes e oxigênio (FERREIRA, 2009).

Além disso, a produção reduzida da porção aquosa promove desidratação e hipertonicidade da conjuntiva e da córnea, estromal anterior e hipóxia no epitélio, comprometendo a camada celular e causando ulceração corneal (TURNER, 2010).

Na CCS ocorre uma falha no deslizamento das pálpebras, desse modo a lágrima não exerce sua função protetora de lubrificação ocular, acometendo a córnea e a conjuntiva. Portanto, é uma oftalmopatia de caráter progressivo, resultando em inflamação, desconforto e secreção ocular, podendo ocasionar cegueira (ASTRAUSKAS; CAMARGOS, 2013).

2.2 Anatomia do sistema ocular

2.2.1 Globo ocular

Também denominado de bulbo do olho é quase esférico nos mamíferos domésticos, mas em equinos e bovinos tem certa compressão anterior e posterior. Por outro lado, a córnea que consiste na parte transparente do bulbo do olho, acentua-se na face anterior devido seu menor raio de curvatura (DYCE; SACK; WENSING, 2010).

O globo ocular é composto por três túnicas delgadas que, anatomicamente, compreende as túnicas externa, média e interna. A túnica externa é a fibrosa composta pela esclerótica e a córnea. A média é a camada vascular que compreende a íris, corpo ciliar e coróide. Já a interna ou túnica nervosa compreende a retina (CARNEIRO FILHO, 2004).

A túnica fibrosa externa é a única túnica completa, atribui forma e proteção ao globo ocular; a túnica vascular média compreende vasos sanguíneos e músculos lisos, confere nutrição ao globo ocular e o ajuste do formato da lente e do tamanho da pupila; a túnica interna nervosa está relacionada mais diretamente com a visão, ou seja, transformação de estímulos visuais em impulsos nervosos para ser processado pelo cérebro (DYCE; SACK; WENSING, 2010).

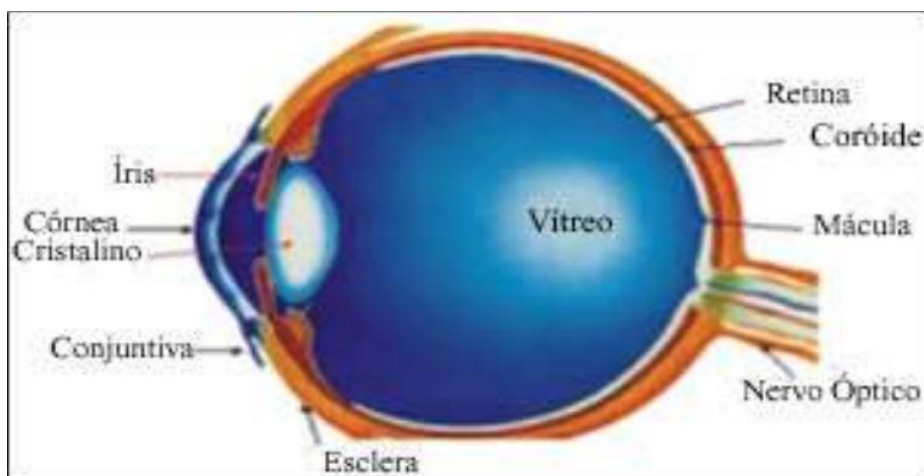


Figura 1: Esquematização simplificada da anatomia do olho canino.
Fonte: CANSI et al. (2006).

2.2.2 Túnica fibrosa ou camada externa

A túnica fibrosa é a única túnica completa do globo ocular, compreende um tecido colágeno denso resistente à pressão interna, conferindo forma e proteção ao olho. É composta pela córnea e esclera (DYCE; SACK; WENSING, 2010). A córnea é uma estrutura transparente da túnica externa, a esclera é a camada posterior opaca e o limbo é a região de união entre estas duas estruturas (CUNHA, 2008).

A córnea forma um quarto da túnica fibrosa, sendo composta por um tecido conjuntivo denso especial, que se apresenta em forma lamelar. Por não apresentar vasos sanguíneos, os nutrientes para suas células penetram a substância própria através de vasos do limbo ou são levados às suas superfícies pelo humor aquoso e líquido lacrimal. Existem muitas terminações nervosas próximas ao epitélio anterior, conferindo sensibilidade a superfície da córnea (DYCE; SACK; WENSING, 2010).

A córnea apresenta cinco principais camadas, sua composição do interior para o exterior compreende: endotélio (epitélio posterior), membrana de Descemet (membrana limitante posterior), estroma (substância própria), epitélio anterior e sua membrana basal, e a película lacrimal pré-corneal (CUNHA, 2008). A membrana limitante posterior consiste no prolongamento da membrana basal do epitélio posterior, é responsável por excretar proteínas para a formação da lâmina limitante posterior da córnea e intensificar a difusão seletiva de água para manter a transparência da córnea. A substância própria é composta por fibras colágenas, ceratócitos, dispostas entre lamelas, e uma matriz aquosa. O epitélio anterior compõem-se de diversas camadas de células escamosas, cuja função reduz a difusão de líquidos na substância própria da córnea formando uma barreira (KONING; LIEBICH, 2011).

A esclera consiste na parte posterior e opaca da túnica fibrosa, é composta por uma densa rede de fibras colágenas e elásticas, com coloração branca (DYCE; SACK; WENSING, 2010). Nessa rede de fibras colágenas, algumas fibras elásticas estão espalhadas, facilitando na resistência a pressão interna do olho, bem como nas forças consideráveis as quais os músculos extraoculares o sujeitam (KONING; LIEBICH, 2011). A maior parte da túnica fibrosa é constituída pela esclera, sendo dividida em três camadas: episclera, própria esclera e a supracoróide da esclera (SLATTER, 2005).

2.2.3 Túnica vascular ou camada média

Também conhecida como úvea esta túnica fixa-se a esclera, sendo composta por três estruturas: a íris, corpo ciliar e coroide. Além de ser responsável pela irrigação sanguínea, esta túnica afasta a lente regulando sua curvatura e ajusta o tamanho da pupila através dos músculos lisos do corpo ciliar e da íris (DYCE; SACK; WENSING, 2010).

A íris está localizada próxima a lente, é composta por uma rede de vasos sanguíneos, tecido conjuntivo, fibras musculares e nervos. O músculo que permite a dilatação da íris, é formado pela parte basilar da camada anterior que apresenta músculo liso. É este processo que controla a passagem da luz por meio da pupila, em conjunto com as pálpebras (CUNHA, 2008). A determinação da cor do olho decorre da coloração da íris, que depende do número de células com pigmentos presentes em seu estroma e do tipo de pigmento nas células (DYCE; SACK; WENSING, 2010).

O corpo ciliar se direciona em sentido caudal a íris e contém a mesma constituição. Sua principal função consiste em acomodar a lente e é o local de maior produção do humor aquoso (CUNHA, 2008).

A coroide está localizada entre o corpo ciliar e a retina (CUNHA, 2008). Ela apresenta uma densa rede de vasos sanguíneos juntamente com o tecido conjuntivo, que a torna muito pigmentada. Essa rede é irrigada pelas artérias ciliares posteriores e drenada pelas veias vorticosas. Uma camada de capilares da superfície interna realiza a nutrição das camadas externas da retina, que se localiza interna a ela (DYCE; SACK; WENSING, 2010).

2.2.4 Túnica nervosa ou camada interna

A camada mais interna do globo ocular trata-se da retina, que está localizada na extremidade posterior do olho e mede aproximadamente 1 mm de diâmetro. É formada por células nervosas dispostas em dez camadas e o seu formato varia de oval, triangular, redonda a quadrangular, conforme a espécie doméstica (CUNHA, 2008).

A retina se inicia quando o nervo óptico penetra a coroide, somente dois terços dela ou um pouco mais podem ser atingidos pela luz, desta forma apenas essas regiões são constituídas de células receptoras e possuem espessura maior. É formada por uma camada única de células pigmentadas, camada neuroepitelial que contém as células receptoras

(bastonetes, cones e seus núcleos), uma camada de células ganglionares bipolares e uma camada de células ganglionares multipolares (DYCE; SACK; WENSING, 2010).

2.3 Aparelho lacrimal

O aparelho lacrimal é composto por estruturas que secretam e produzem a lágrima e as estruturas que as drenam a partir da superfície do olho. A lágrima é uma parte fundamental de líquidos que umedecem e protegem a superfície do olho (COLVILLE; BASSERT, 2010). A principal função deste sistema consiste na produção e remoção das lágrimas (CUNHA, 2008).

A lâmina lacrimal pré-corneal remove material estranho contido no olho e é importante para a manutenção da transparência da córnea. Produção lacrimal insuficiente promove opacificação. Essa lâmina é composta por uma camada oleosa superficial, uma camada aquosa central e uma camada delgada glicoproteica que recobre a córnea. O sistema lacrimal é constituído por estruturas, nas quais produzem, dispersam e eliminam a lágrima (KONIG; LIEBICH, 2011).

2.3.1 Sistema secretor

O sistema secretor é composto pela glândula lacrimal principal, glândulas associadas à terceira pálpebra e glândulas acessórias (DYCE; SACK; WENSING, 2010).

As glândulas lacrimais principais localizam-se entre o globo ocular nasalmente e o ligamento orbital e o processo zigomático do osso frontal temporalmente, sendo responsável por produzir a maior parte da lágrima. Os ductos destas glândulas se abrem através da conjuntiva no fórnix temporal (CUNHA, 2008). Cerca de 70% a 85% do filme lacrimal total é secretado pelas glândulas lacrimais principais que produzem a camada aquosa do filme lacrimal pré-corneano (SAITO; KOTANI, 2001).

A glândula da terceira pálpebra é a glândula lacrimal acessória que contribui com uma parte importante do filme lacrimal e localiza-se circundando a haste da cartilagem da terceira pálpebra (CUNHA, 2008). Essa glândula é responsável por secretar a porção lipídica externa e mucopolissacarídea interna da película lacrimal pela glândula tarsal e células caliciformes da conjuntiva, impedindo a evaporação da lágrima (SLATTER, 2001).

As glândulas acessórias consistem nas glândulas tarsais ou de meibômio; glândulas de Zeiss e de Moll; as glândulas de Krause e de Wolfring e as células caliciformes da conjuntiva (MCLAUGHLIN et al., 1988). As glândulas meibomianas secretam um material sebáceo composto por lipídios, estão localizadas na margem ocular palpebral onde manualmente podem ser comprimidas. As glândulas de Zeis e de Moll estão localizadas na base dos cílios e são, respectivamente, glândulas sebáceas e sudoríparas, que secretam um material oleoso e viscoso que circunda à córnea (SLATTER, 2001).

As glândulas de Krause e de Wolfring estão situadas dentro da conjuntiva palpebral e dentro do saco conjuntival. Produzem cerca de 3% da fase aquosa do filme lacrimal pré-corneano, cuja secreção é serosa (SLATTER, 2005). Já as células caliciformes da conjuntiva produzem uma camada mucosa composta por mucina, imunoglobulinas, uréia, sais, glicose, leucócitos, debris celulares e enzimas (GIULIANO; MOORE, 2007). Essa porção mucosa é responsável por lubrificar a córnea e a conjuntiva, inibir a aderência de bactérias e manter a superfície lisa (GELATT, 2003).

2.3.2 Sistema excretor

As secreções lacrimais são escoadas inicialmente pelos pontos lacrimais, que são pequenas aberturas vizinhas a carúncula lacrimal no ângulo nasal do olho. Cada ponto lacrimal conduz a um canalículo estreito e curto, cuja abertura ocorre no saco lacrimal dilatado. O saco lacrimal localiza-se sob a carúncula lacrimal, coberto pela parte palpebral do músculo orbicular do olho (KONIG; LIEBICH, 2011).

O líquido flui dos pontos lacrimais até o ducto nasolacrimal, que estende-se rostralmente, primeiro na espessura do maxilar e, posteriormente, sobre sua parte interna, cujo revestimento é por mucosa nasal (DYCE; SACK; WENSING, 2010).

O escoamento lacrimal difere de acordo com a espécie e também, de um indivíduo para outro. Os pontos lacrimais nos cães são consideravelmente grandes. O ducto naso lacrimal, rostralmente, passa medial a cartilagem nasal lateral ventral e termina abrindo-se no assoalho ventrolateral do vestíbulo nasal sob a prega alar (KONIG; LIEBICH, 2011).

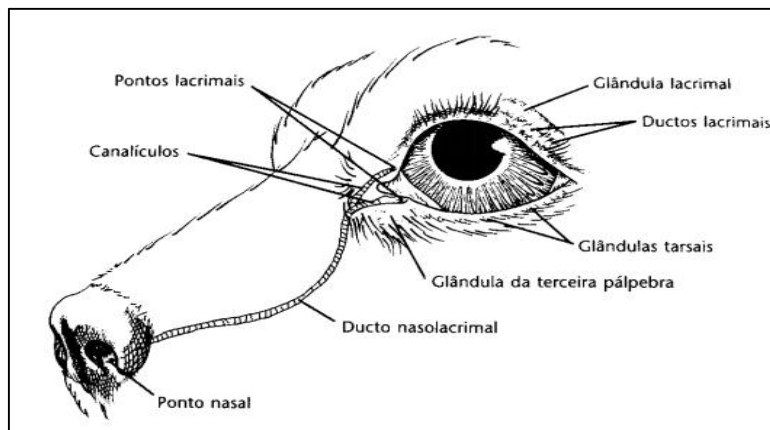


Figura 2: Ilustração dos componentes do sistema nasolacrimal de um cão. Fonte: SLATTER (2005).

2.3.3 Filme lacrimal

O filme lacrimal pré corneano (lágrima) que recobre o olho é formado por três camadas: lipídica, aquosa e mucinosa. A camada mais externa é a lipídica que origina-se das glândulas tarsais, cuja função ajuda a difundir a lágrima uniformemente. A camada aquosa média oriunda da glândula lacrimal principal e glândula da membrana nictante, ela umedece e nutre a córnea. A camada de muco é a mais interna produzida por células caliciformes na conjuntiva, funciona como surfactante e estabiliza a camada aquosa, espalhando a lágrima pela córnea (DYCE; SACK; WENSING, 2010).

A lágrima é essencial para manter a superfície ocular normal. Suas funções consistem em fornecer oxigênio primariamente para a córnea, já que a mesma é avascular, lubrificar a superfície ocular e entre as pálpebras, fornecer proteínas antimicrobianas e por meio da drenagem retirar debris e células esfoliativas (GELATT, 2003).

A ação de piscar os olhos espalha a lágrima sobre a superfície exposta do olho, mantendo-a constantemente úmida. O líquido lacrimal sendo expulso pela secreção gordurosa das glândulas tarsais acumula-se frequentemente no ângulo medial do olho. Quando o líquido é produzido em excesso e/ou a drenagem normal está prejudicada escorre pela face (DYCE; SACK; WENSING, 2010).

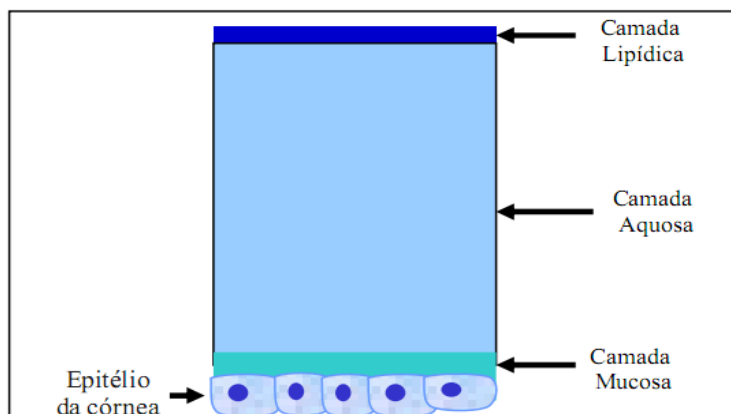


Figura 3: Ilustração das três camadas do filme lacrimal pré-corneano. Fonte: PIGATTO (2009).

2.4 Etiologia da CCS

Não é conhecida a etiologia exata da ceratoconjuntivite seca, no entanto acredita-se ser multifatorial (GAO et al., 1998). As causas da CCS podem ser decorrentes da quebra do filme lacrimal proveniente da sua composição anormal. Quando isto ocorre há uma elevação da osmolaridade lacrimal da película causada pela deficiência da fração aquosa da lágrima (ALMEIDA et al., 2004). Essa osmolaridade aumentada causa alterações morfológicas e bioquímicas no epitélio corneano e conjuntival, em especial perda das células caliciformes. Cães com ceratoconjuntivite seca apresentam a osmolaridade do filme lacrimal mais acentuada se comparada com cães normais (DEWS, 2007).

Etiologias congênitas, como a hipoplasia acinar congênita acomete preferencialmente raças miniaturas, tais como Pug, Chihuahua e Yorkshire terrier, Lhasa apso e Schnauzer anão. São raros os casos de hipoplasia glandular congênita, que são caracterizados por ressecamento excessivo e frequentemente unilaterais (SLATTER, 2005).

Entre as várias etiologias existentes, a causa mais comum, representando 80% dos casos, é por doença imunomediada (CUNHA, 2008). Ocorre uma destruição auto-imune das glândulas lacrimais e da terceira pálpebra, de forma que essas glândulas sofrem uma infiltração linfoplasmocitária além de fibrose, promovendo uma substituição do tecido glandular por áreas de fibrose (BARNETT, 1988).

A inflamação das glândulas lacrimais por CCS imunomediada é evidenciada pela presença de anticorpos circulantes, especificamente, fator reumatóide e anticorpos

antinucleares, encontrados em uma quantidade significativa nos animais afetados, cerca de 34% e 40%, respectivamente; além de especificidade racial, afecção glandular e a presença de outras doenças que apresentem um fator imunomediado (GELATT, 2003).

Também são comuns causas iatrogênicas devido a retirada da glândula da terceira pálpebra, aplasia, hipoplasia ou atrofia de glândulas e causas neurogênicas (CUNHA, 2008). Outras causas são descritas como o vírus da cinomose, lesões traumáticas na glândula lacrimal, hipoplasia congênita do tecido lacrimal e também doenças metabólicas sistêmicas como o hipotireoidismo, hiperadrecorticismo e diabetes *mellitus* (TURNER, 2010). O hipotireoidismo pode ser relacionado a várias lesões oculares. Em um relato foi descrito que quase 20% dos cães com hipotireoidismo apresentam CCS, e suspeita-se que esta relação seja proveniente de uma resposta inflamatória imunomediada multiglandular (GELATT, 2003).

Além da indução por fármacos com as sulfonamidas sistêmicas (sulfadiazina e sulfassalazina) e a combinação trimetoprim-sulfonamida, fenazopiridina, anestésicos gerais e tópicos, anti-histamínico e etodolaco (COLITZ, 2008). A terapia com sulfadiazina causa a ceratoconjuntivite seca, caso seja administrada por um período longo de três a quatro meses, sendo que somente uma proporção de animais podem apresentar a CCS. A sulfassalazina e seus derivados, utilizados para o tratamento de colites crônicas em cães, causam a CCS, mas nem todos os fármacos do grupo podem causar. Um derivado da sulfassalazina, o ácido 5-amino salicílico (5-ASA) também pode causar a CCS. A sulfassalazina e o 5-ASA não são aprovados para serem empregados em cães. A fenazopiridina (analgésico urinário), na maioria dos casos, causa a CCS após 7 a 10 dias de administração (SLATTER, 2005).

2.5 Doenças sistêmicas que manifestam a CCS

2.5.1 Cinomose

A cinomose canina é uma doença viral infecto-contagiosa, que acomete cães e outros carnívoros, apresenta característica clínica aguda, subaguda e crônica (SHERDING, 1998). A disseminação do vírus ocorre rapidamente entre os cães, sendo os mais susceptíveis os cães não imunizados de qualquer idade, sexo ou raça, no entanto ocorre

frequentemente em filhotes entre 3 e 6 meses, já que não apresentam mais a imunidade passiva oriunda da mãe (NELSON; COUTO, 2006).

A transmissão ocorre pela exposição do vírus ao ar através da eliminação de excreções do corpo dos animais infectados, podendo liberar o vírus por vários meses (FRASER, 1996). A replicação do vírus ocorre nos macrófagos e posteriormente pode atingir o sistema respiratório, gástrico e nervoso, com sintomas específicos em cada sistema, sendo o nervoso visto como o mais crítico, já que pode desencadear a encefalite (QUINN et al., 2005). Nos casos de cinomose aguda com frequência o prognóstico é reservado, mas a mortalidade é elevada quando a doença atinge filhotes e quando há sinais neurológicos juntamente com infecção secundária (SWANGO, 1997).

Comumente cães com cinomose apresentam ceratoconjuntivite seca, isso ocorre porque a replicação do vírus ocorre nas glândulas lacrimais promovendo alteração celular e inflamação com consequente redução na produção de lágrima (FERREIRA, 2009). A ocorrência da reação inflamatória na glândula lacrimal se caracteriza por infiltrado inflamatório mononuclear e neutrofílico, além de severas alterações degenerativas no tecido glandular. Os sinais clínicos variam de acordo com a cepa viral, imunidade e a idade do hospedeiro. Podendo ser caracterizado por uma conjuntivite bilateral de aspecto seroso, progredindo para mucopurulenta (GELATT, 2003).

Segundo o estudo de Pereira (2010) foi encontrado intenso infiltrado linfocítico na córnea, corpo ciliar, íris e glândula da terceira pálpebra de cães acometidos com cinomose. Caso o animal se recupere da afecção sistêmica, a ceratoconjuntivite seca pode ser tratada em quatro a oito semanas (GELATT, 2003).

2.5.2 Erliquiose

A erliquiose é uma enfermidade riquetsial infecciosa grave que afeta os cães e tem como agente etiológico a *Ehrlichia canis* (CORREA; CORREA, 1992). O cão se infecta pela picada do carrapato *Rhipicephalus sanguineus*, também conhecido como o carrapato marrom do cão, que transmite o microrganismo através de sangue infectado para um cão sadio no momento do repasto (MOREIRA; MACHADO; PASSOS, 2005).

Esta doença é dividida em três fases: fase aguda onde se tem início a infecção; subclínica, geralmente assintomática; e crônica nas infecções persistentes (STADES, 1999). Os principais sintomas consistem na presença de petéquias pelo corpo do animal,

insuficiência renal, claudicação devido à poliartrite, esplenomegalia, distúrbios nervosos e oftalmopatias (principalmente uveíte) (MORAIS, 2004).

Na patogenia da erliquiose estão relacionados mecanismos inflamatórios e imunológicos. Estes incluem acentuada infiltração leucocitária em órgãos parenquimatosos, manguitos perivasculares (especialmente nos pulmões, rins, baço, meninges e olhos), hemaglutinação e hipergamaglobulinemia (HARRUS; WANER; BARK, 1997). O ciclo do agente etiológico da erliquiose ocorre no citoplasma de células maduras ou imaturas da medula óssea, na maioria das vezes as da linhagem monocítica. As inclusões intracitoplasmáticas do microrganismo podem ser individuais ou compactas, denominadas mórula (COHN, 2003).

Possivelmente o fato de ocorrer a ceratoconjuntivite baseia-se na atuação direta do agente no local, ocasionando assim a deposição de imunocomplexos na parede do endotélio. Foi observado a presença do DNA de *Ehrlichia canis* em secreções da conjuntiva em infecções naturais ou experimentais em cães (BANETH, 2009).

2.5.3 Leishmaniose

A leishmaniose é uma doença causada pelo protozoário do gênero *Leishmania*, que afeta os cães, sendo considerados os principais reservatórios do ciclo urbano (COSTA, 2011). As leishmanias fazem parte de dois grandes grupos o que causa a leishmaniose tegumentar (leishmaniose cutânea, mucocutânea e cutânea difusa) e, o grupo que causa a leishmaniose visceral (FEITOSA et al., 2000). A transmissão da leishmaniose ocorre através da picada do mosquito pertencente à família dos flebotomídeos, gênero *Lutzomyia* e à espécie *Lutzomyia longipalpis*. Este mosquito é o principal vetor brasileiro sendo conhecido popularmente, por mosquito-palha, birigui ou tatuquiras (COSTA, 2011).

Na patogenia da leishmaniose ocorre um estímulo humoral, a fim de aumentar o número de linfócitos B e ao mesmo tempo ocorre também diminuição dos linfócitos T. A elevação dos linfócitos B promove uma quantidade excessiva de imunoglobulinas não protetoras, que se liga aos antígenos circulantes sem, no entanto, conseguir neutralizá-lo, formando imunocomplexos que se depositam em vários tecidos e órgãos. Além disso, sem a sinalização dos linfócitos T, os macrófagos não conseguem destruir e eliminar os parasitas, permitindo a multiplicação das formas amastigotas, ruptura dos macrófagos

infectados e liberação das amastigotas, que ficam livres para infectar novos macrófagos (TABOADA; MERCHANT, 1995).

A leishmaniose visceral canina é uma doença crônica, que manifesta os sinais clínicos a partir de três meses até sete anos após a infecção. Os sinais clínicos mais frequentes incluem dificuldade locomotora, perda de peso, polidipsia, apatia, anorexia, vômito, diarreia, polifagia, epistaxe e melena (SALZO, 2008).

Em torno de 2,8% dos cães com leishmaniose visceral podem apresentar CCS qualitativa, devido à infiltração de células inflamatórias ao redor dos ductos das glândulas lacrimais e das glândulas de Meibômio (NARANJO et al., 2005). Ocorre a produção de anticorpos contra a *Leishmania sp* que formam imunocomplexos e se depositam nos tecidos, ocasionando lesão inflamatória (SILVA, 2007). A inflamação periductal promove estenose, retenção e acúmulo de secreção lacrimal nas glândulas. Dentre as glândulas lacrimais a de Meibômio é a mais acometida pela infiltração. A ceratoconjuntivite seca pode ocorrer individualmente ou concomitantemente com outras lesões oculares (uveíte anterior, blefarite, conjuntivite). Tais lesões encontram-se como o único sinal clínico em 16% dos cães sintomáticos (NARANJO et al., 2005).

2.6 Ocorrência

A CCS em cães na maioria dos casos é bilateral, aproximadamente 60%, ocorrendo com mais frequência em fêmeas, aproximadamente 65%, do que em cães machos (STADES et al., 1999). Quando associada a etiologias secundárias, no caso das doenças infecciosas sistêmicas, considera-se a prevalência da doença em determinadas regiões (TURNER, 2010).

A CCS por ser uma doença auto-imune pode estar associada a predisposição racial, sugerindo um aspecto genético presente. Dessa forma, raças de porte pequeno como Bulldog inglês, Cocker spaniels americano e inglês, Pugs, Yorkshire Terrier e Shih-tzu provavelmente apresentam esta condição (TURNER, 2010; SANCHES et al., 2007). Os sinais clínicos variam em cada uma delas. Os cães da raça Shih-tzu e Yorkshire são acometidos ainda jovens com até 12 meses de idade, já os Cocker Spaniels desenvolvem a doença após 5 anos de idade (SANCHES et al., 2007). Além disso, tem sido descrito uma predisposição sexual para fêmeas da raça West highland white terriers (TURNER, 2010).

2.7 Manifestações clínicas

A CCS acomete principalmente a conjuntiva e a córnea, os sinais clínicos variam desde uma hiperemia conjuntival até grave lesão de córnea, comprometendo a visão e podendo até levar a cegueira (GELATT, 1991). Os cães afetados com ceratoconjuntivite seca comumente apresentam histórico de CCS crônica, inespecífica e recorrente. Um aspecto dessa afecção é a presença de secreção mucosa que pode coincidir com uma conjuntivite bacteriana (HERRERA, 2008).

É uma doença que pode se apresentar de forma bilateral ou unilateral, crônica ou aguda e permanente ou temporária (SLATTER, 2005). Os sinais clínicos variam conforme o tempo decorrido a partir do surgimento da enfermidade (GELATT, 2003). Os principais sinais consistem na conjuntiva hiperêmica, secreção ocular espessa em torno da córnea e se acumulando no interior do saco conjuntival. Este exsudato pode apresentar a coloração amarela ou esverdeada, indicando infecções bacterianas. Além disso, dor e desconforto ocular são manifestações frequentes (TAFFAREL; CAVALCANTE; CUNHA, 2002).

Geralmente o surgimento da doença é de forma gradual, em que a gravidade aumenta com o decorrer de várias semanas. Inicialmente, os olhos se apresentam vermelhos e inflamados, com secreção mucopurulenta intermitente. De acordo com o aumento da gravidade, a superfície ocular perde seu brilho natural, ocorre hiperemia conjuntival e permanência da secreção ocular mucopurulenta, conseqüentemente pode ocorrer infecção bacteriana, ceratite progressiva ou até mesmo ulceração corneana. O acúmulo de secreções nas margens palpebrais e pele periocular podem promover blefarite e dermatite periocular. Com a evolução da enfermidade, aumenta o desconforto ocular, causando blefaroespasmos (GELATT, 2003). Frequentemente o nariz, as narinas e a cavidade oral se tornam seco, provavelmente devido ao acometimento da glândula lacrimal da superfície afetada (STADES et al., 1999).

Nos casos de ceratoconjuntivite seca aguda o animal afetado pode apresentar acúmulo de secreção mucosa, falta de brilho na córnea e blefaroespasmo (SLATTER, 2005). Na CCS crônica, ocorre pigmentação da córnea, espessamento e neovascularização. Em tecidos subconjuntivais ocorre uma infiltração difusa de neutrófilos e linfócitos. A irritação ocular pode agravar a melanose corneal, causando perda permanente da visão. Certas raças de cães com pigmentação periocular e exoftálmica são susceptíveis para apresentar ceratite pigmentada (TAFFAREL; CAVALCANTE; CUNHA, 2002). Os

sintomas crônicos consistem em pigmentação corneal, ceratite, neovascularização, acúmulo de secreção, desconforto ocular, superfície da córnea irregular e narina ipsilateral seca (SLATTER, 2005).

Nos casos severos da doença o olho apresenta-se extremamente doloroso, associado a ulceração corneana. Nessas formas de CCS, inflamação supurativa pode causar doença corneana progressiva com malácia estromal, descemetocele com consequente estafiloma e prolapso de íris (GIULIANO; MOORE, 2007).

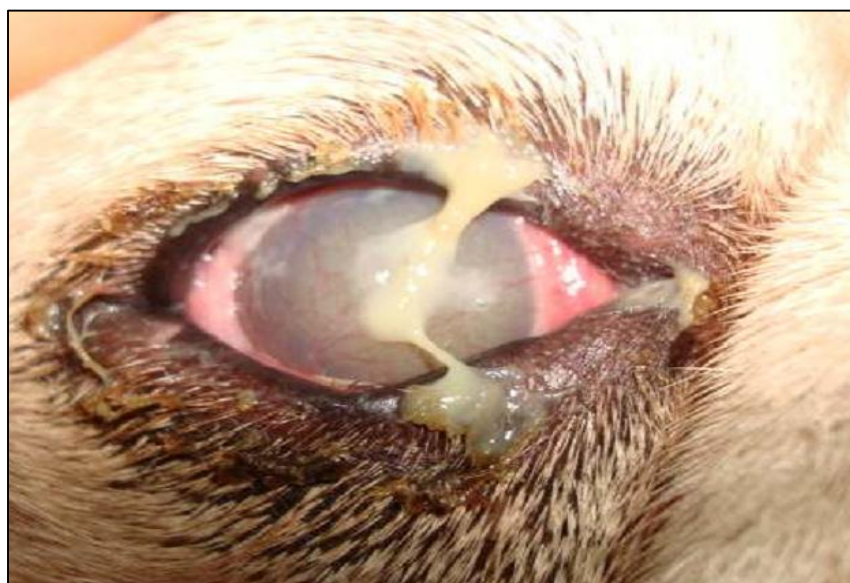

Figura 4: Secreção ocular mucopurulenta em cão com olho seco. Nota-se também hiperemia de esclera, vascularização e edema de córnea. Fonte: RORIG (2007).

2.8 Diagnóstico

Um dos métodos de diagnóstico é o Teste Lacrimal de Schirmer (TLS) que é indicado para mensuração semiquantitativa da camada aquosa do filme lacrimal pré-corneano (SLATTER, 2005).

Neste teste, deve-se inserir a tira de papel milimetrado, filtro Whatman n.41, no fundo de saco conjuntival ventral no período de um minuto e após avaliar a umidade da tira. Em cães os valores situados entre 15 e 25 mm/min são considerados como produção lacrimal normal (CUNHA, 2008). Já valores entre 11 a 14 mm/min indicam CCS subclínica ou inicial, entre 6 a 10 mm/min indicam CCS moderada e valores iguais ou menores que 5 mm/min indicam CCS severa (GIULIANO; MOORE, 2007).

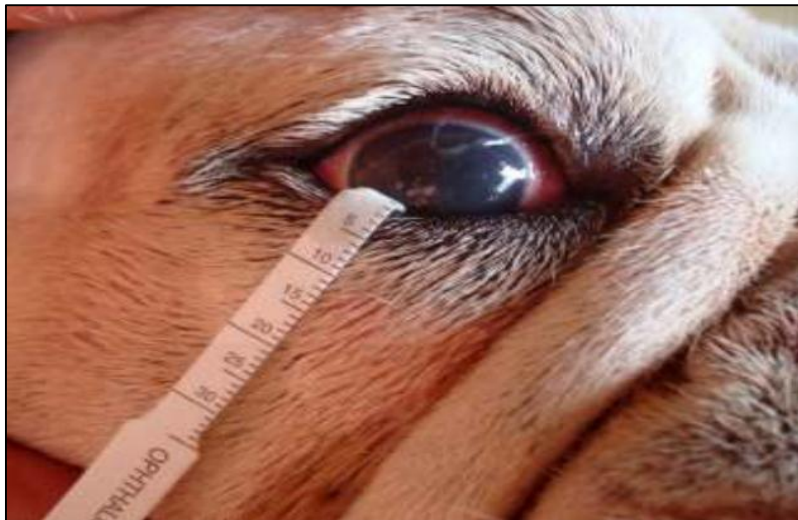

Figura 5: Realização do teste lacrimal de Schirmer mostrando tira umedecida e escala em milímetros. Fonte: RORIG (2008).

Outro teste de diagnóstico é a coloração com a fluoresceína que se apresenta em solução e em tiras de papel, consiste em um corante solúvel em água que não cora a córnea normal, sua penetração no epitélio corneano indica que há processos ulcerativos, produzindo uma coloração verde-brilhante (CARNEIRO FILHO, 2004). Este teste é utilizado para identificar a presença de úlceras, avaliar a integridade da córnea, determinar a qualidade da película lacrimal e avaliar a patência do ducto nasolacrimal. Caso exista a presença de úlceras na córnea, a fluoresceína se ligará ao estroma que é hidrofílico e possui afinidade por este corante (CUNHA, 2008).

O teste de rosa bengala também se apresenta em solução ou tiras de papel. Este corante ao penetrar o epitélio corneano desvitalizado ou necrótico produz uma coloração vermelha brilhante (CARNEIRO FILHO, 2004). Caso ocorra a impregnação do corante na córnea é porque existem tecidos necróticos ou células epiteliais em degeneração. Este teste é mais sensível comparado com o teste de fluoresceína, visto que cora células epiteliais degeneradas (CUNHA, 2008).

2.9 Tratamento

O tratamento da ceratoconjuntivite seca pode ser médico ou cirúrgico. O tratamento médico consiste na estimulação da produção lacrimal, reposição da lágrima, remoção do excesso de muco, redução da inflamação, controle de infecções bacterianas secundárias e o uso de inibidores da colagenase em casos de ulceração corneana (CRISPIM, 2002). Segundo Cunha (2008) atualmente os medicamentos mais usados para o tratamento desta afecção são a ciclosporina (imunomodulador e lacrimomimético), anti-inflamatórios esteroidais, antibióticos e substitutos da lágrima.

A ciclosporina (0,2%, 1% ou 2%) é um ótimo medicamento para tratar a CCS, sendo que a maioria dos casos da doença responde ao tratamento após 14 a 16 dias. Apresenta propriedades antibióticas agindo como um imunossupressor, cuja função é inibir a produção de citocinas promovendo a produção da lágrima (COLITZ, 2008). Outro estimulante lacrimal utilizado recentemente é o Tacrolimus 0,02% em pomada ou base oleosa, seu uso duas vezes ao dia no tratamento da CCS promove um aumento na produção lacrimal (CHAMPAGNE, 2008). Os anti-inflamatórios esteroidais são utilizados para diminuir a hiperemia da conjuntiva, a hiperplasia e a neovascularização corneana (TURNER, 2010). Os substitutos da lágrima apresentam agentes para repor as deficiências da parte aquosa da lágrima, atuam como lubrificantes da superfície ocular e proporcionam maior tempo de contato entre o medicamento e a superfície ocular (GELATT, 2003).

As técnicas cirúrgicas mais indicadas nos casos de ceratoconjuntivite seca que não respondem ao tratamento medicamentoso consistem na transposição do ducto parotídeo, a tarsorrafia parcial permanente e a obstrução do ducto nasolacrimal (GELATT, 2003).

A cirurgia de transposição do ducto parotídeo é utilizada nos casos de cães com CCS que não surte o efeito desejado da terapia medicamentosa convencional por pelo menos oito semanas, nesta técnica a saliva atua como um substituto da lágrima. A tarsorrafia parcial permanente pode ser favorável no cão com CCS, principalmente nos cães de raças braquicefálicas, favorecendo maior proteção corneana e preservando a lágrima existente (GELATT, 2003). A obstrução dos canalículos lacrimais é indicada em cães que apresentam alguma produção lacrimal, no qual a terapia não é eficaz. Esta técnica mantém a lágrima na superfície ocular através do bloqueio de sua drenagem (GELATT, 2006).

3 MATERIAL E MÉTODOS

3.1 Animais

A realização das atividades se iniciou no período de 12 de maio de 2014 até 22 de abril de 2015. No estudo foram utilizados oito cães de ambos os sexos, de diversas faixas etárias e raças. Os animais foram atendidos no setor de Clínica Médica de Pequenos Animais do Hospital Veterinário da Universidade Federal de Campina Grande, campus Patos-PB.

3.2 Amostragem

Foram submetidos à avaliação da produção do filme lacrimal utilizando o Teste de Schirmer como padrão-ouro, todos os animais atendidos no Hospital Veterinário com quadros sugestivos de Ceratoconjuntivite Seca. Os cães suspeitos foram encaminhados para realização do Teste Lacrimal de Schirmer. No teste, inseriu-se a tira de papel milimetrado, filtro Whatman n.41, no fundo de saco conjuntival ventral no período de um minuto e posteriormente foi avaliado a umidade da tira. Em cães com valores referenciados inferiores a 15 mm/min foram considerados portadores de Ceratoconjuntivite Seca. Ato contínuo todos os cães positivos ao teste de triagem foram submetidos à análise sorológica, hematológica e bioquímica para determinação do agente etiológico envolvido na infecção.

3.3 Análises clínicas

Foi coletado 5 ml de sangue sem anticoagulante pela punção da veia jugular ou cefálica de cada animal portador de ceratoconjuntivite seca para as análises sorológicas, hematológicas e bioquímicas. Os testes foram realizados para verificação do agente etiológico em questão envolvido, como também para determinação de co-infecções.

Para a avaliação sorológica foi utilizado os Kits de diagnóstico Rápido da Alere para Cinomose (Alere Cinomose Ac Test Kit), teste imunocromatográfico para detecção dos anticorpos anti *Ehrlichia canis* (Alere Erliquiose Ac Test Kit) e o ensaio Imunoenzimático ELISA para Leishmaniose Visceral. Durante as análises sorológicas, as amostras de sangue foram submetidas à análise hematológica e bioquímica no Laboratório

de Patologia Clínica do Hospital Veterinário para determinação de outras causas de ceratoconjuntivite seca.

Na avaliação hematológica, as amostras sanguíneas foram acondicionadas em tubos com anticoagulante (EDTA) para a realização das análises, onde foram avaliadas as séries eritrocitárias, leucocitárias e plaquetárias de acordo com o método de Weiss e Wardrop (2010).

Para as análises bioquímicas, as amostras de sangue foram colocadas em tubos de ensaio sem anticoagulantes onde permaneceram em repouso até a formação de coágulo. Logo após obteve-se o soro sanguíneo com o auxílio da centrifugação por 5 minutos a 3000 rotações por minuto. Cada amostra de soro sanguíneo foi colocada em tubos tipo eppendorf de 2 ml, identificadas e armazenadas em freezer, a -18°C , até o momento da análise. O ensaio de quantificação foi realizado em analisador bioquímico semi-automático Bio plus (Bio-200) através de kits labtest para Albumina, Globulinas, Proteínas Totais, Creatinina e Uréia conforme procedimento do fabricante. Os valores de referência foram avaliados de acordo com Kaneko, Harvey e Bruss (2008).

4 RESULTADOS E DISCUSSÃO

Dos 50 animais atendidos com oftalmopatias, 8 (16%) dos animais foram diagnosticados com Ceratoconjuntivite Seca (CCS) através do Teste Lacrimal de Schirmer (TLS). Destes animais, 3 (6%) apresentaram CCS associado com erliquiose, 3 (6%) com cinomose e 2 (4%) com leishmaniose (Tabela 1). Os resultados obtidos indicam uma frequência elevada de cães portadores de CCS, ao contrário do que é relatado na literatura que apesar de ser reconhecida como uma doença comum na rotina médica de pequenos animais apresenta uma ocorrência de 1% dos casos totais das diversas oftalmopatias (TURNER, 2011). Estudos preliminares realizados na região estudada indicaram uma alta prevalência para erliquiose e leishmaniose o que pode justificar as altas frequências de cães portadores de CCS secundários a doenças infecciosas (SILVA, 2015).

Dentre as manifestações oculares encontradas nos animais acometidos observou-se secreção ocular purulenta, congestão ocular e neovascularização da córnea, achados estes encontrados nos animais portadores de CCS independente da etiologia. Entretanto nas situações crônicas, a ceratite ulcerativa pode ser observada, situação esta não visualizada durante o estudo. Possivelmente não ocorreu a manifestação dessa lesão, pois apenas 3 animais apresentaram estimativas quantitativas do filme lacrimal inferior a 5mm/min (Tabela 1), valores estes que caracterizaram a severidade da CCS (SLATTER, 2005).

Tabela 1- Resultado do teste lacrimal de schirmer dos 8 animais associados com suas respectivas doenças infecciosas.

Animal	CCS associada com Erliquiose		CCS associada com Cinomose		CCS associada com Leishmaniose	
	OD (mm/min)	OE (mm/min)	OD (mm/min)	OE (mm/min)	OD (mm/min)	OE (mm/min)
1	4	5				
2	11	14				
3	0	0				
4			10	5		
5			5	13		
6			11	14		
7					13	14
8					0	0

4.1 Animais com CCS associados com Erliquiose

Durante o estudo, analisou-se a possibilidade de co-infecções entre animais acometidos por erliquiose, cinomose e leishmaniose. Dentre os animais com CCS foi constatada associação em um único animal para *Ehrlichia sp* e *Leishmania sp*. Embora o ocorrido tenha sido exclusivo a um animal o conhecimento da situação epidemiológica das zoonoses envolvidas com a CCS e a determinação de um diagnóstico diferencial é importante para o direcionamento de medidas a serem aplicadas principalmente em áreas endêmicas para leishmaniose onde os cães são partícipes na manutenção da *Leishmania sp*.

Estudos preliminares no Brasil indicam uma alta associação de cães soropositivos para *Ehrlichia canis* com uveítes, no entanto, não foi observada uma correlação dos defeitos quantitativos da lágrima com cães portadores de erliquiose (ORIÁ et al., 2008). Ao contrário do que foi observado no presente estudo, os dados indicam uma correlação direta da erliquiose com a Ceratoconjuntivite Seca, onde pelo menos 6% desenvolveram a enfermidade. Acredita-se que a patogenia da erliquiose está associada a infiltração citotóxica de linfócitos no tecido glandular lacrimal, por ação imunomediada resultando uma deficiência na produção da porção aquosa do filme lacrimal. Esta alteração ocular corrobora com os demais achados laboratoriais, em que se observa anemia, trombocitopenia e leucopenia, alterações hematológicas possivelmente relacionadas a reações imunomediadas. A anemia e leucopenia são alterações hematológicas comumente associada a erliquiose canina e atualmente existem evidências de que o mecanismo imunológico responsável pela indução da leucopenia seja também responsável pelo desenvolvimento da anemia normocítica normocrômica. Neste caso, os eritrócitos seriam removidos da circulação pelo sistema monócitos/macrófagos e lisados pelo complemento, devido a uma hipersensibilidade do tipo II, em adição ao déficit de eritropoiese na medula óssea. A vasculite generalizada está associada a marginalização e adesão dos leucócitos na parede vascular, induzindo a um processo inflamatório em órgãos parenquimatosos, manguitos perivasculares, especialmente nos pulmões, rins, baço, meninges e olhos (HARRUS; WANER; BARK, 1997).

Analisando os dados hematológicos dos cães com CCS, foi evidenciado um quadro de anemia do tipo normocítica e normocrômica nas infecções estudadas. Este tipo de anemia ocorre com frequência em animais com doenças crônicas dentre elas: a erliquiose, cinomose e leishmaniose (LOPES; BIONDO; SANTOS, 2007).

Observou-se um decréscimo dos valores relativos e absolutos de quase todos os tipos de leucócitos (Tabela 2) o que pode sugerir supressão medular ou aumento da destruição destas células durante a doença (HARRUS et al., 1998). Foi constatada em um animal eosinopenia e um animal com linfopenia. A eosinopenia e a linfopenia podem ser induzidas por mecanismos imunológicos que promovem uma vasculite generalizada em vários órgãos de cães infectados ocasionando sequestro de grande quantidade dessas células para os tecidos (MENDONÇA et al., 2005).

Contagens de plaquetas com valores inferiores a 200.000/ μ L foram encontradas em dois animais. Este achado é citado em muitos trabalhos na literatura que indicam a importância desta variável hematológica para o diagnóstico presuntivo da doença em regiões endêmicas (ALMOSNY; MASSARD, 2002). A trombocitopenia é resultante da diminuição da meia-vida das plaquetas, decorrentes de sua destruição devido à estimulação do sistema imunológico, da cascata de coagulação e, em parte, como consequência a resposta inflamatória (STILES, 2000).

Tabela 2 - Achados hematológicos dos 3 cães diagnosticados com erliquiose, com os respectivos valores médios e desvios-padrão.

Animais	1	2	3	Média \pm Desvio Padrão	Valores de referência
Hemácias	5.290.000	4.770.000	3.310.000	4456 \pm 1026,5	5,5-8,5x10 ⁶ / μ l
Hemoglobina	11.9	10.7	7.8	101,33 \pm 21,08	120-18 g/dl
Hematócrito	35.9	31	23	29,96 \pm 6,51	37-55 %
VCM	67.9	65	69.5	479,7 \pm 359,2	60-77 fl
HCM	22.5	22.4	23.6	22,8 \pm 0,66	19-23 pg
CHCM	33.1	34.5	33.9	33,83 \pm 0,7	32-36 g/dl
RDW	13.1	11.5	13.9	12,83 \pm 1,22	12-15 %
Leucócitos Totais	13.000	7.000	6.300	8766,66 \pm 3682,8	6.000-17.000 μ l
Bastonetes	1	0	0	0,33 \pm 0,57	0-3 %
Segmentados	130	0	0	43,33 \pm 75,06	0-300 μ l
Eosinófilos	65	79	86	76,66 \pm 10,69	60-77 %
Monócitos	8.450	5.530	5.418	6486 \pm 1719,1	3.000-11.500 μ l
Linfócitos	5	0	7	4 \pm 3,6	2-10 %
Plaquetas	650	0	441	363,67 \pm 331,83	100-1.250 μ l
	9	2	3	4,67 \pm 3,78	3-10 %
	1.170	140	189	499,67 \pm 581,04	150-1.350 μ l
	20	19	4	14,33 \pm 8,96	12-30%
	2.600	1.330	252	1394 \pm 1175,3	1.000-4.800 μ l
	180.000	103.000	335.500	206166,67 \pm 118438	200.000-500.000 μ l

Avaliando-se os dados da bioquímica (Tabela 3) as principais alterações encontradas foram hiperglobulinemia, hipoalbuminemia e azotemia. A hiperglobulinemia foi detectada em dois animais, de acordo com Gould et al. (2000), a elevação de globulinas ocorre por aumento da fração gama, que na maioria das vezes se apresenta monoclonal, ocasionando hiperviscosidade sérica e exacerbação hemorrágica por interferência física com as plaquetas e fatores da coagulação, além de causar danos ao endotélio vascular e venoestase.

A hipoalbuminemia foi detectada nos três animais infectados. Tal fato pode ser justificado pela presença de distúrbios entéricos ou hepáticos graves, levando à perda de albumina. A redução de albumina também pode estar associada ao sequestro ou edema advindo da vasculite na fase aguda; e na fase crônica, da perda glomerular decorrente da deposição de imunocomplexos ou imunoestimulação crônica (GOULD et al, 2000). O aumento de ureia foi encontrado em um animal, enquanto que em dois animais foi constatado aumento de creatinina. Essa elevação sérica de ureia e creatinina podem estar relacionadas à azotemia pré-renal, principalmente nos animais com desidratação severa ou ainda a glomerulonefrite nos casos crônicos de erliquiose (ALMOSNY, 1998). A glomerulonefrite é desencadeada devido à deposição renal de imunocomplexos (CODNER et al., 1992).

Tabela 3 – Achados bioquímicos dos 3 cães diagnosticados com erliquiose, com os respectivos valores médios e desvios-padrão.

Animais	1	2	3	Média ± Desvio Padrão	Valores de referência
PPT	7,6	7,6	5,9	7,03 ± 0,98	5,4-7,1 /g/dl
Globulina	5,76	5,29	4,02	54,02 ± 0,9	2,7-4,4 /g/dl
Albumina	1,84	2,31	1,88	2,01 ± 0,26	2,6-3,3 /g/dl
Ureia	44	32	157	77,67 ± 68,97	21,4-59,9 /mg/dl
Creatinina	1,86	2,13	8,26	4,08 ± 3,6	0,5-1,5 /mg/dl

4.2 Animais com CCS associados com Cinomose

Nos achados hematológicos (Tabela 4) destacaram-se anemia, leucocitose associado com neutrofilia, eosinopenia e linfocitose. A anemia observada foi do tipo normocítica e normocrômica, que pode ser atribuído ao aumento da destruição dos

eritrócitos ou pela diminuição de sua produção (NELSON; COUTO, 2001). Essa destruição deve-se à presença do vírus no interior do eritrócito ou pela deposição de imunocomplexos na membrana da célula (MENDONÇA; PAGANI; MOREIRA, 2000). A leucocitose por neutrofilia presente neste estudo pode estar associada a infecções bacterianas oportunistas.

As inclusões virais presentes nos achados hematológicos confirmam a correlação com a CCS, já que a cinomose induz a inflamação das glândulas lacrimais e consequente redução de sua secreção. As alterações da superfície ocular podem ser o resultado de inflamação imune-mediada, que afeta tanto as glândulas lacrimais quanto a superfície ocular (KASWAN; MARTIN; DAWE, 1985). O vírus por ter caráter pantrópico replica-se e causa danos a vários tipos de tecidos, desta forma, a replicação do vírus pode ocorrer nas glândulas lacrimais promovendo alteração celular e reação inflamatória (CORRÊA, 1992; FERREIRA, 2009). A ocorrência da reação inflamatória na glândula lacrimal se caracteriza por infiltrado inflamatório mononuclear e neutrofílico, além de severas alterações degenerativas no tecido glandular (GELATT, 2003).

Tabela 4 – Achados hematológicos dos 3 cães diagnosticados com cinomose, com os respectivos valores médios e desvios-padrão.

Animais	4	5	6	Média ± Desvio Padrão	Valores de referência
Hemácias	4.620.000	5.450.000	4.080.000	4716,67±690,10	5,5-8,5x10 ⁶ /µl
Hemoglobina	10,3	13,1	8,7	10,7±2,22	120-18 g/dl
Hematócrito	30,8	36,6	29	32,13±3,97	37-55 %
VCM	66,7	67,2	71,1	68,83±2,4	60-77 fl
HCM	22,3	24	21,3	22,53±1,36	19-23 pg
CHCM	33,4	35,8	30	33,06±2,91	32-36 g/dl
RDW	12,6	11	17,2	13,6±3,21	12-15 %
Leucócitos Totais	13.500	24.300	10.400	16066,67±7296,8	6.000-17.000 µl
Bastonetes	0	0	1	0,33±0,58	0-3 %
Segmentados	0	0	104	34,67±60,04	0-300 µl
Eosinófilos	62	85	71	72,67±11,59	60-77 %
Monócitos	8.370	20.655	7.384	12136,33±7393,8	3.000-11.500 µl
Linfócitos	0	5	2	2,33±2,51	2-10 %
Plaquetas	0	1.215	208	474,33±649,81	100-1.250 µl
	2	2	5	3±1,73	3-10 %
	270	486	520	425,33±135,59	150-1.350 µl
	36	8	21	21,67±14,01	12-30%
	4.860	1.944	2.184	2996±1618,7	1.000-4.800 µl
	340.000	268.000	288.000	298.667±37.166	200.000-500.000 µl

Na análise dos dados da bioquímica (Tabela 5) observou-se elevação nos valores de globulinas e creatinina. O aumento plasmático das globulinas é frequente em várias reações inflamatórias e, em particular, o componente alfa dois aumenta significativamente nas infecções bacterianas e víricas, notadamente na cinomose (KANECO; HARVEY; BRUSS, 1997).

Tabela 5 – Achados bioquímicos dos 3 cães diagnosticados com cinomose, com os respectivos valores médios e desvios-padrão.

Animais	4	5	6	Média ± Desvio Padrão	Valores de referência
PPT	7,4	7,7	5,9	7 ± 0,96	5,4-7,1 /g/dl
Globulina	4,83	4,83	3,33	4,33 ± 0,87	2,7-4,4 /g/dl
Albumina	2,57	2,87	2,57	2,67 ± 0,17	2,6-3,3 /g/dl
Ureia	57	51	47	51,67 ± 5,03	21,4-59,9 /mg/dl
Creatinina	2,13	2,66	1,6	2,13 ± 0,53	0,5-1,5 /mg/dl

4.3 Animais com CCS associados com Leishmaniose

Os resultados obtidos neste estudo sugerem uma conexão direta da leishmaniose com a ceratoconjuntivite seca, visto que os dois animais apresentaram a patologia. Tais dados correspondem ao estudo de Kontos e Koutinas (1993), que cita a ceratoconjuntivite seca dentre as principais alterações oculares encontradas, seja devido a presença de *Leishmania sp* no segmento anterior do olho ou como consequência de uma deposição de imunocomplexos na íris e no corpo ciliar.

Naranjo et al (2005) ainda ressalta que 2,8% dos cães com leishmaniose visceral podem apresentar CCS, devido a infiltração inflamatória que ocorre ao redor dos ductos das glândulas lacrimais e das glândulas de Meibômio. Ocorre a produção de anticorpos contra a *Leishmania* que formam imunocomplexos e se depositam nos tecidos, ocasionando lesão inflamatória (SILVA, 2007). A inflamação periductal promove estenose, retenção e acúmulo de secreção lacrimal nas glândulas. Dentre as glândulas lacrimais a de Meibômio é a mais acometida pela infiltração (NARANJO et al., 2005). Tais mecanismos imunomediados reforçam a presença da alteração ocular e dos achados

hematológicos (Tabela 6), onde se constatou anemia, leucocitose e trombocitopenia. A anemia encontrada foi predominantemente do tipo normocítica e normocrômica.

Tal anemia e trombocitopenia são resultados da deposição de imunocomplexos que se ligam as células sanguíneas causando a diminuição da vida média das mesmas. Neste caso, pode ocorrer envolvimento da produção de autoanticorpos contra as células sanguíneas, já que o estímulo imune humoral é muito intenso, o sistema imune acaba perdendo a regulação e produzindo anticorpo contra as células do próprio organismo. Os imunocomplexos são responsáveis por muitos dos sinais clínicos observados na leishmaniose, inclusive da caratoconjuntivite seca (KOUTINAS et al., 1999). Com relação às alterações presentes na série leucocitária, constatou-se em um animal leucocitose associado com neutrofilia, fato esse também relatado por Baneth et al (2008).

Tabela 6 – Achados hematológicos dos 2 cães diagnosticados com leishmaniose, com os respectivos valores médios e desvios-padrão.

Animais	7	8	Média ± Desvio Padrão	Valores de referência
Hemácias	4.370.000	2.420.000	3395 ± 1378,9	5,5-8,5x10 ⁶ /µl
Hemoglobina	9,8	5,8	7,8 ± 2,82	120-18 g/dl
Hematócrito	27,7	17,8	22,75 ± 7	37-55 %
VCM	63,4	73,6	68,5 ± 7,21	60-77 fl
HCM	22,4	24	23,2 ± 1,13	19-23 pg
CHCM	35,4	32,6	34 ± 1,98	32-36 g/dl
RDW	14	15,1	14,55 ± 0,78	12-15 %
Leucócitos Totais	26.100	11.000	18550 ± 10677	6.000-17.000 µl
Bastonetes	3	2	2,5 ± 0,7	0-3 %
	783	220	501,5 ± 398,1	0-300 µl
Segmentados	89	71	80 ± 12,72	60-77 %
	23.229	7.810	15519,5 ± 10903	3.000-11.500 µl
Eosinófilos	0	5	2,5 ± 3,53	2-10 %
	0	550	275 ± 388,91	100-1.250 µl
Monócitos	3	6	4,5 ± 2,12	3-10 %
	783	660	721,5 ± 86,97	150-1.350 µl
Linfócitos	5	16	10,5 ± 7,78	12-30%
	1.305	1.760	1532 ± 321,73	1.000-4.800 µl
Plaquetas	130.000	130.000	205000 ± 106066	200.000-500.000 µl

Nos valores bioquímicos séricos encontrados (Tabela 7) destacaram-se a hipoalbuminemia e azotemia. A hipoalbuminemia pode resultar de uma nefropatia com perda proteica, de uma enfermidade hepática e de má nutrição ou no caso de animais em anorexia (KONTOS; KOUTINAS, 1993). Os valores aumentados de ureia e creatinina nos

animais infectados pela *Leishmania sp* indicam um acometimento renal em decorrência da doença em estágio mais avançado. De acordo com Barnett et al (2008) o surgimento das alterações renais após a instalação da doença é decorrente da deposição renal de imunocomplexos.

Tabela 7 – Achados bioquímicos dos 2 cães diagnosticados com leishmaniose, com os respectivos valores médios e desvios-padrão.

Animais	7	8	Média ± Desvio Padrão	Valores de referência
PPT	6	5,3	5,65 ± 0,49	5,4-7,1 /g/dl
Globulina	4,53	3,77	4,15 ± 0,54	2,7-4,4 /g/dl
Albumina	1,47	1,53	1,5 ± 0,04	2,6-3,3 /g/dl
Ureia	76	154	115 ± 55,15	21,4-59,9 /mg/dl
Creatinina	3,46	12	7,73 ± 6,03	0,5-1,5 /mg/dl

5 CONCLUSÃO

De acordo com os resultados obtidos neste estudo pode-se concluir que há correlação entre os achados hematológicos e bioquímicos das doenças infecciosas (cinomose, erliquiose e leishmaniose) com os mecanismos de desenvolvimento da ceratoconjuntivite seca.

Conclui-se que esta correlação está relacionada ao envolvimento do aspecto imunomediado já que a produção de anticorpos contra o agente da cinomose, *Ehrlichia sp* e da *Leishmania sp* formam imunocomplexos que se depositam nos tecidos, desencadeando uma infiltração inflamatória ao redor dos ductos das glândulas lacrimais ocasionando a CCS.

REFERÊNCIAS

ALMEIDA, D. E.; MAMEDE, F. V.; ORTIZ, J. P. D.; LAUS, J. L. **Ceratoconjuntivite seca iatrogênica em cão**. Ciência Rural. Santa Maria, v.34, n.3, mai/jun, 2004, p. 921-924.

ALMOSNY, N.R.P. Ehrlichia canis (DONATIEN e LESTOQUARD, 1935): **avaliação parasitológica, hematológica, bioquímica sérica da fase aguda de cães e gatos experimentalmente infectados**. 1998. 115f. Tese (Doutorado em Medicina Veterinária – Parasitologia Veterinária) – Curso de Pós-graduação em Medicina Veterinária, Universidade Federal Rural do Rio de Janeiro, RJ.

ALMOSNY, N.R.P.; MASSARD, C.L. Erliquiose em pequenos animais domésticos e como zoonoses. In: ALMOSNY, N.R.P. **Hemoparasitoses em pequenos animais domésticos e como zoonoses**. Rio de Janeiro: Ed.L.F Livros de Veterinária Ltda, 2002. p.13-56.

ASTRAUSKAS, J. P.; CAMARGOS, A. S. Ceratoconjuntivite seca em cães - Revisão de Literatura. **Revista Científica Eletrônica de Medicina Veterinária**. São Paulo: Faculdade de Medicina Veterinária e Zootecnia de Garça, ano 11, n. 20, jan. 2013.

BARNETT, K. C. Keratoconjunctivitis sicca: sex incidence. **Journal of Small Animal Practice**, v.29, p.531-534, 1988.

BARNETT, K. C.; KOUTINAS, A. F.; SOLANO-GALLEGO, L.; BOURDEAU, P. FERRER, L. **Canine leishmaniosis – new concepts and insights on an expanding zoonosis: part one**. Trends in Parasitology, v. 24, p. 324-330, 2008.

BANETH, G. Longitudinal quantification of Ehrlichia canis in experimental infection with comparison to natural infection. **Vet Microbiol**, 2009, p. 321-325.

CANSI, C. P. BENTO, L. S. FUGIKI, K. D. P. PEREIRA, P. F. O. **Oftalmologia canina**. **Revista Cães do Sul**. ano 1, n. 2, 2006.

CARNEIRO FILHO, L. O. **Oftalmologia veterinária clínica e cirúrgica**. São Paulo: Roca, 2004. Cap. 1, p. 1-81.

CHAMPAGNE, E. S. Ceratoconjuntivite Seca. In: TILLEY, L. P.; SMITH, F. W. K. **Consulta Veterinária em 5 minutos, espécies canina e felina**. 3. ed. São Paulo: Manole, 2008, p. 212-213.

CODNER, E. C.; CACECI, T.; SAUNDERS, G. K, SMITH, C. A.; ROBERTSON, J. L.; MARTIN, R. A.; TROY, C. G. Investigation of glomerular lesions in dogs with acute experimentally induced Ehrlichia canis infection. **American Journal of Veterinary Research**, Chicago, v.53, n.12. 1992, p, 2286-2291.

COHN, L. A. Ehrlichiosis and related infections. **Veterinary Clinics of North America: Small animal Practice**, Philadelphia, v.33, n.4, p. 863 – 884, 2003.

COLITZ, C. M. H. Doenças do sistema lacrimal. In: BIRCHARD, S. J.; STEPHEN, J. **Manual Saunders, clínica de Pequenos Animais**. 3. ed. São Paulo: Roca, 2008. Cap. 139, p. 1417-1421.

COLVILLE, T.; BASSERT, J.M. **Anatomia e fisiologia clínica para medicina veterinária**. 2 ed. Rio de Janeiro: Elsevier, 2010.

CORRÊA, W.M.; CORRÊA, C.N.M. Outras rickettsioses. **Enfermidades infecciosas dos mamíferos domésticos**. 2ed. Rio de Janeiro, 1992, cap. 48, p.477-483.

CORRÊA, C. N. M. Cinomose. In CORRÊA,W. M.; CORRÊA C. N. M.(Eds). **Enfermidades Infecciosas dos mamíferos domésticos**. Rio de Janeiro: Medsi, 1992, p. 655-670.

COSTA, C.H.N. How effective is dog culling in controlling zoonotic visceral leishmaniasis? A critical evaluation of the science, politics and ethics behind this public health policy. **Revista da Sociedade Brasileira de Medicina Tropical**, v.44, n.2, p.232-242, 2011.

CUNHA, O. **Manual de oftalmologia veterinária**. Paraná: Campus palotina-UFPR, 2008.

Disponível em:

<http://webcache.googleusercontent.com/search?q=cache:eD4mlghnHTEJ:www.nusi.ccr.ufsm.br/www/biblioteca/Oftalmo.pdf+&cd=1&hl=pt-BR&ct=clnk&gl=br> Acesso em: 26 nov. 2013.

CRISPIN, S. The lacrimal system. In: PETERSON-JONES, S.; CRISPIN, S. (Eds.) **Bsava manual of small animal ophthalmology**. 2 ed. England: BSAVA, 2002, cap 6, p. 105-123.

DEWS – International Dry Eye WorkShop – Report. *The Ocular Surface*, v.5, n.2, p.142, 2007.

DYCE, K. M.; SACK, W. O.; WENSING, C. J. G. **Tratado de anatomia veterinária**. 4. ed. Rio de Janeiro: Elsevier, 2010. Cap. 9, p. 332-346.

FEITOSA, M.M.; IKEDA, F.A.; LUVIZOTTO, M.C.R.; PERRI, S.H.V. Aspectos clínicos de cães com leishmaniose visceral no município de Araçatuba – São Paulo (Brasil). **Clínica Veterinária**, São Paulo, ano 5, n.28, p.36-44, 2000.

FERREIRA, F. M. Oftalmologia Veterinária. **Programa de educação continuada em ciências agrárias da Universidade Federal do Paraná** (PECCA). Curitiba, 2009 p. 127.

FRASER, C. M. **Manual Merck de Veterinária**: um manual de diagnóstico, tratamento, prevenção e controle de doenças para o veterinário. 7 ed. São Paulo: Roca, 1996, p. 494 – 496.

GAO, J.; SCHWALB, T. A.; ADDEO, J. V.; GHOSN, C. R.; STERN, M. E. **The role of apoptosis in the pathogenesis of canine keratoconjunctivitis sicca**: the effect of topical Cyclosporin a therapy *Cornea*, v.6, n.17, p.654-663, 1998.

GELATT, K. N. **Manual de oftalmologia veterinária**. São Paulo: Manole, 2003. Cap. 4, p. 73-94.

GELATT, K. N. Effect of lacrimal punctual occlusion on tear production and tear fluorescein dilution in normal dogs. **Veterinary Ophthalmology**, v.9, n. 1, 2006, p. 23-27.

GELATT, K. N. Canine lacrimal and nasolacrimal diseases. In: **Veterinary ophthalmology**. 2. ed., Philadelphia: Lea and Febiger, p. 276–289, 1991.

GIULIANO, E. A.; MOORE, C. P. **Diseases and surgery of the lacrimal secretory system**. In: GELATT, K. N. *Veterinary ophthalmology*, 4 ed. Oxford: Blackwell Publishing, 2007, v. 2, cap. 13, p. 633-661.

GOULD, D.J.; MURPHY, K.; RUDORF, H.; CRISPIM S. M. Canine monocytic ehrlichiosis presenting as acute blindness 36 months after importation into the UK. **Journal Small Animal Practice**, v.41, n.6, p.263-265, 2000.

HARRUS, S.; WANER, T.; BARK, H. Canine monocytic ehrlichiosis: an update. **Compendium on Continuing Education for the Practicing Veterinarian**. v. 36, p. 431-447, 1997.

HARRUS, S.; WANER, T.; KEYSARY, A.; AROCH, I.; VOET, H.; BARK, H. Investigation of splenic functions in canine monocytic ehrlichiosis. **Veterinary Immunology and Immunopathology**, v.62, p.15-27, 1998.

HERRERA, D. **Oftalmologia Clínica em Animais de Companhia**. São Paulo: MedVet, 2008, p.316.

KASWAN, R. L.; MARTIN, C. L.; DAWE, D. L. Keratoconjunctivitis sicca: Immunological evaluation of 62 dogs. **American Journal of Veterinary Research**, v. 46, n. 2, p. 376-383, 1985.

KANEKO, J.J. **Clinical biochemistry of domestic animals**. 5.ed. San Diego: Academic, 1997. 932p.

KANEKO, J. J.; HARVEY, J. W.; BRUSS, M. L. Clinical biochemistry of domestic Animals, 6.ed. San Diego: Academic Press, 2008, 916p.

KONING, H. E.; LIEBICH, H. G. **Anatomia dos animais domésticos**: texto e atlas colorido. A ed. Porto Alegre: Artmed, 2011.

KONTOS, V.J.; KOUTINAS, A.F. Old world canine leishmaniasis. **Compendium on Continuing Education for the practicing veterinarian**, v.15, n.7, p.949-959, Jul. 1993.

KOUTINAS, A. F.; POLIZOPOULOU, Z. S.; SARIDOMICHELAKIS, M. N.; ARGYRIADIS, D.; FYTIANOU, A.; PLEVRAKI, K. G. Clinical considerations on canine visceral leishmaniasis in Greece: a retrospective study of 158 cases (1989-996). **Journal of the American Animal Hospital Association**, v 35, p. 376-383, 1999.

LOPES, S. T. A.; BIONDO, A. W.; SANTOS, A. P. **Manual de Patologia Clínica Veterinária**. 3. ed. – Santa Maria: UFSM/ Departamento de Clínica de Pequenos Animais, 2007.

MCLAUGHLIN, S. A.; BRIGHTMAN, A. H.; HELPER, L. C.; PRIMM, N. D.; BROWN, M. G.; GREELEY, S. Effect of removal of lacrimal and third eyelid glands on Schirmer tear test results in cats. **Journal of American Veterinary Medical Association**, v.193, p. 820-822, 1988.

MENDONÇA, R. B.; PAGANI, F. F.; MOREIRA, A. S. Respostas hematológicas em cães naturalmente infectados pelo vírus da cinomose: estudo retrospectivo de casos. *Revista Brasileira de Ciências Veterinárias*, v. 7, p.114-116, supl. 2000.

MENDONÇA, C.S., MUNDIM, A.V., COSTA, A.S., MORO, T.V. Erliquiose canina: alterações hematológicas em cães domésticos naturalmente infectados. *Biosci. J.* 21, 2005, 167-174.

MORAIS, H. A. **Manual Prático de Terapia dos Caninos e felinos**. São Paulo: Editora Andrei, 2004.

MOREIRA, S. M.; MACHADO, R.; PASSOS, L. F. Detection of *Ehrlichia canis* in bone marrow aspirates of experimentally infected dogs. *Ciência Rural*, p.958-960, 2005.

NARANJO, C.; FONDEVILA, D.; LEIVA, M.; ROURA, X; PEÑA, T. Characterization of lacrimal gland lesions and possible pathogenic mechanisms of keratoconjunctivitis sicca in dogs with leishmaniosis. **Veterinary parasitology**. v. 1, n. 133, p. 37-47, oct, 2005.

NELSON, R. W.; COUTO, C. G. **Medicina Interna de Pequenos Animais**. 3 ed. Rio de Janeiro: Elsevier, p. 1235 – 1237, 2006.

ORIÁ, A. P.; NETO, F. A. D.; MACHADO, R. Z.; SANTANA, A. E.; GUERRA, J. L.; SILVA, V. L. D.; BEDFORD, P. G.C.; LAUS, J. L. Ophthalmic, hematologic and serologic findings in dogs with suspected *Ehrlichia canis* infections. **Revista Brasileira de Ciência Veterinária**, v. 15, n. 2, p. 94-97, 2008.

PEREIRA, F. B. **Comparação de métodos de diagnóstico para a cinomose canina, com ênfase nas alterações oculares**. Dissertação (Mestrado em Ciências Veterinárias) – Universidade Federal do Paraná. Curitiba-PR, 93 p. 2010.

PIGATTO, J. A. T. **Serviço de Oftalmologia Veterinária do HCV**. UFRGS: 2009.

QUINN, P.J; MARKEY, B.K; CARTER, M.E; DONNELLY, W.J; LEONARD F.C. **Microbiologia veterinária e doenças infecciosas**. 1.ed. Porto Alegre: Artemed, 2005. Cap. 65, p. 375-376.

RORIG, M. C. L. **Uso de pimecrolimus 0.5% no tratamento da ceratoconjuntivite seca em cães**. Dissertação apresentada como requisito parcial à obtenção do grau de Mestre em Ciências Veterinárias. Universidade federal do paraná: 2009.

SAITO, A.; KOTANI, T. Estimation of lacrimal level and testing methods on normal beagles. **Veterinary Ophthalmology**, v. 4, n.1, p.7-11, 2001.

SALZO, P.S. Aspectos dermatológicos da leishmaniose canina. **Nosso clínico**, São Paulo, ano 11, n.63, p.30-34, 2008.

SANCHES, R. F.; INNOCENT, G.; MOULD, J.; BILLSON, F. M. Canine keratoconjunctivitis sicca: disease trends in a review of 229 cases. **J Small Anim Pract.** 2007; p. 7-211.

SILVA, F. S. Patologia e patogênese da leishmaniose visceral canina. **Revista Tropica - Ciências Agrárias e Biológicas**, 2007. v.1, n. 1, p. 20.

SILVA, R.B.S. ; NOBREGA, G. D. ; OLIVEIRA NETO, T. S. ; SILVA, L. F. F. E. ; ROTONDANO, T. E. F. ; SOUZA, H. C. ; MELO, M. A. . SOROPREVALÊNCIA E FATORES DE RISCO DA LEISHMANIOSE VISCERAL CANINA NO SEMIÁRIDO PARAIBANO.. In: **51 Congresso da Sociedade Brasileira de Medicina Tropical**, 2015, Fortaleza. Anais do 51 Congresso da Sociedade Brasileira de Medicina Tropical, 2015.

SLATTER, D. **Fundamentals of veterinary Ophthalmology**. Philadelphia: W.B. Saunders Company, p.147-203, 2001.

SLATTER, D. **Fundamentos de oftalmologia veterinária**. 3. ed. São Paulo: Roca, 2005. Cap. 10, p. 259-281.

STILES, J. **Canine rickettsial infections**. Veterinary clinics of north America: small animal practice, St. Louis, v.30, n. 5, p. 1135-1150, Sept. 2000.

SWANGO, L. J. Moléstias Virais Caninas. In: ETTINGER, S. J.; FELDMAN, E. C. **Tratado de Medicina Interna Veterinária: Moléstias do cão e do gato**. São Paulo: Manole, 1997, 4 ed, p. 576 – 580.

SHERDING, R. G. Cinomose. In: BIRCHARD, S. J.; SHERDING, R. G. **Manual Saunders Clínica de Pequenos Animais**. São Paulo: Roca, 1998, p. 120 – 123.

STADES, F. C.; BOEVÉ, M. H.; NEUMANN, W.; WYMAN, M. Aparelho lacrimal. In: TILLEY, L. P.; SMITH JUNIOR, F. W. K. **Fundamentos de Oftalmologia Veterinária**. São Paulo: Manole, 1999. Cap. 6, p. 54-63.

TABOADA, J.; MERCHANT, S.R. Infecções causadas por protozoários e por outras causas. In: ETTINGER, S. J., FELDMAN, E. C. **Tratado de medicina interna veterinária**. 4 ed. São Paulo: Manole Ltda, 1995. p. 554-572.

TAFFAREL, M. O.; CAVALCANTE, C. Z.; CUNHA, O. Ceratoconjuntivite seca. **Revista Nosso Clínico**. São Paulo: ano 5, n. 28, jul/ago 2002.

TANIKAWA, A. **Rickettsia felis e Ehrlichia canis em cães do semiárido paraibano: sorologia, detecção molecular e fatores de risco associados**. Dissertação (Programa de Pós -Graduação em Medicina Veterinária: Mestrado), Centro de Saúde e Tecnologia Rural, Universidade Federal de Campina Grande, Campus de Patos – PB. 2012, p. 43.

TURNER, S. M. **Oftalmologia em pequenos animais**. Rio de Janeiro: Elsevier, 2010. Cap. 3, p. 93-101.

WEISS, D.J.; WARDROP, K.S. Schalm's Veterinary Hematology, 6 ed., 13 de July, 2010.